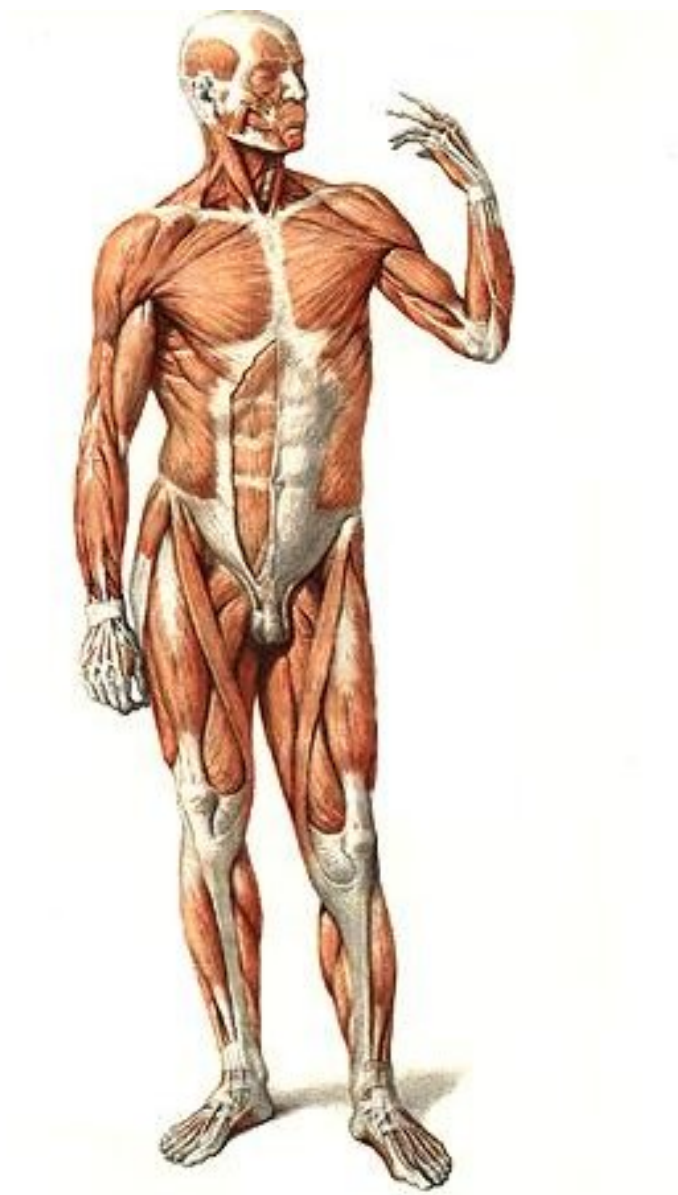


# МИОЛОГИЯ

Учебное пособие



Саратов  
2010

## ОСНОВНЫЕ ТЕРМИНЫ:

**musculus** – мышца,

**venter** – брюшко,

**caput** – головка,

**tendo** - сухожилие,

**aponeurosis** – апоневроз,

**intersectiones tendinei** – сухожильные перемычки,

**musculus biceps** – двуглавая мышца,

**musculus triceps** – трехглавая мышца,

**musculus quadriceps** – четырехглавая мышца,

**musculus orbicularis** – круговая мышца,

**musculus rhomboideus** – ромбовидная мышца,

**musculus trapezius** – трапециевидная мышца,

**musculus quadratus** – квадратная мышца,

**musculus obliquus** – косая мышца,

**musculus transversus** – поперечная мышца,

**musculus flexor** – сгибатель,

**musculus extensor** – разгибатель,

**musculus pronator** – вращатель кнутри,

**musculus supinator** – вращатель кнаружи,

**musculus levator** – подниматель,

**musculus abductor** – отводящая мышца,

**musculus adductor** – приводящая мышца,

**fascia** – фасция,

**septa intermuscularia** – межмышечные перегородки,

**retinaculum** – удерживатель мышц,

**vagina fibrose sinovialis tendinius** – синовиальное влагалище сухожилия,

**bursa synovialis** – синовиальная сумка,

## ВВЕДЕНИЕ

Мышечная система - раздел анатомии, изучающий мышцы. Мышцы выполняют в организме функцию внешнего и внутреннего движения. Они построены из мышечной ткани, которая состоит из клеток, способных к сокращению. При своем сокращении мышцы действуют с определенной силой на те образования, к которым они прикрепляются, в первую очередь, на кости, а также на хрящи, фасции, кожу, некоторые внутренние органы.

В организме человека существует *два главных вида* мышц – неисчерченные (гладкие) и исчерченные (поперечнополосатые). Гладкие мышцы входят в состав внутренностей и сосудов. Поперечнополосатые мышцы связаны в основном со скелетом – скелетные мышцы, анатомии и функции которых посвящено данное пособие. Разновидностью поперечнополосатой мускулатуры является сердечная мышца. В организме человека имеется около 600 скелетных мышц.

Каждая мышца, **musculus**, представляет собой *орган*, в котором различают собственно мышечную и сухожильную части.

*Мышечная часть* состоит из исчерченных мышечных клеток (волокон), которые посредством соединительнотканых оболочек объединяются в пучки. Отдельные мышечные волокна окружены рыхлой соединительной тканью, называемой эндомизием. Оболочки, окружающие мышечные пучки, носят название перимизия. Снаружи мышцы покрыты эпимизием. Мышцы богато снабжены сосудами и нервами.

*Сухожильная часть* мышцы представлена сухожилием, **tendo**. У некоторых мышц сухожильная часть имеет форму широкой пластинки, называемой апоневрозом, **aponeurosis**. Сухожилия состоят из прочных сухожильных волокон, которые в местах прикрепления к кости или хрящу расходятся в надкостнице или надхрящнице, обеспечивая прочное соединение с этими образованиями. У каждой мышцы различают начало, **origo**, и прикрепление, **insertio**.

*Форма мышц* разнообразна. Имеются мышцы длинные, короткие, широкие, веретенообразные, треугольные, квадратные и т.д. По расположению мышечных пучков различают мышцы с параллельным ходом пучков и с косым расположением пучков – одноперистые, двуперистые и многоперистые, или веерообразные. Вокруг отверстий тела находятся круговые мышцы.

*По функции* мышцы подразделяют на сгибатели, разгибатели, отводящие, приводящие, мышцы-вращатели (супинаторы и пронаторы), сфинктеры (сжиматели).

Мышцы снабжены *вспомогательным аппаратом*. Это – комплекс соединительнотканых образований, укрепляющих мышцы и их сухожилия и повышающих эффективность их функций. К вспомогательному аппарату мышц относятся фасции, синовиальные сумки и влагалища сухожилий:

- *Фасции, fasciae*, представляют собой соединительнотканые пластинки, которые покрывают всю мускулатуру той или иной части тела, окружают от-

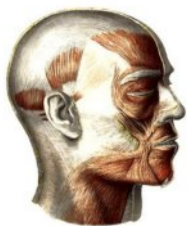дельные мышцы и группы мышц, отделяют их друг от друга. Фасции также образуют влагалища для сосудисто-нервных пучков и оболочек ряда внутренних органов. Различают поверхностную и глубокую фасции, **fascia superficialis et profunda**.

- **Синовиальные сумки**, **bursae synoviales**, представляют собой небольшие полости, которые содержат синовиальную жидкость. Они имеют соединительнотканную капсулу, выстланную изнутри синовиальной мембраной. Синовиальные сумки располагаются в местах их прилегания к костям (подкожные, подмышечные, подсухожильные сумки).
- **Влагалища сухожилий**, **vaginae tendinum**, образованы утолщенной фасцией, образующей каналы, в которых проходят сухожилия.
- Различают влагалища сухожилий *фиброзные*, **vaginae tendinum fibrosae**, и *синовиальные*, **vaginae tendinum synoviales**. В синовиальных влагалищах сухожилие окружено синовиальной оболочкой, уменьшающей трение. Влагалища сухожилий располагаются на кисти и стопе; в них проходят сухожилия сгибателей и разгибателей пальцев, а также мышц, производящих движения кисти (в лучезапястном и среднезапястном суставах) и движения стопы (в голеностопном и подтаранном суставах).

## МЫШЦЫ ГОЛОВЫ

Мышцы головы подразделяются на мимические, жевательные, а также мышцы, относящиеся к органам чувств (зрения и слуха), к верхней части пищеварительной системы, которые изучаются в соответствующих разделах анатомии.

### I. Мимические мышцы



Мимические мышцы одним или двумя концами вплетаются в кожу или слизистую оболочку; не имеют фасций; выражают эмоции; принимают участие в речи и приеме пищи.

#### 1. Мышцы свода черепа

**M. epicranius**, надчерепная мышца, включает сухожильный шлем, **galea aponeurotica** (**aponeurosis epicranialis**, надчерепной апоневроз), срастающийся с кожей головы и рыхло связанный с надкостницей костей черепа, соединяет лобное и затылочное брышки в **m. occipitofrontalis** – затылочно–лобную мышцу.

- **Venter frontalis**, лобное брышко, прикрепляется к коже бровей, смещает кожу головы вперед, поднимает брови, образуя поперечные складки на лбу, и расширяет глазные щели, принимая участие в поднимании верхнего века.

- **Venter occipitalis** , затылочное брюшко, прикрепляется к наивысшей и верхней выйным линиям, основанию сосцевидного отростка височной кости, смещает кожу головы назад.

## 2. Мышцы наружного уха

Мышцы наружного уха рудиментарны в связи с исчезновением функции движения ушной раковины в сторону звука.

**M. auricularis superior** , верхняя ушная мышца ( **m. temporoparietalis** , височно-теменная мышца).

*Начало:* сухожильный шлем.

*Прикрепление:* верхние участки хряща ушной раковины.

*Функция:* тянет ушную раковину вверх, натягивает сухожильный шлем.

**M. auricularis anterior** , передняя ушная мышца.

*Начало:* сухожильный шлем, височная фасция.

*Прикрепление:* кожа ушной раковины выше козелка.

*Функция:* тянет ушную раковину вперед и вверх.

**M. auricularis posterior** , задняя ушная мышца.

*Начало:* выйная фасция.

*Прикрепление:* задние участки хряща ушной раковины.

*Функция:* тянет ушную раковину назад.

## 3. Мышцы окружности глаза

**M. procerus** , мышца гордецов («мышца борьбы», «мышца атаки»).

*Начало:* носовая кость и апоневроз носовой мышцы.

*Прикрепление:* кожа надпереносья, переходит в лобное брюшко надчерепной мышцы (иногда описывается с мышцами свода черепа).

*Функция:* опускает кожу надпереносья, образуя поперечную складку в области переносицы.

**M. corrugator supercilii** , мышца, сморщивающая бровь.

*Начало:* медиальный участок надбровной дуги.

*Прикрепление:* кожа бровей.

*Функция:* сближает брови, образуя между ними вертикальные складки.

**M. orbicularis oculi** , круговая мышца глаза, включает части:

- **pars orbicularis** , глазничная часть, начинается на медиальной связке века, лобном отростке верхней челюсти, носовой части лобной кости и, образуя мышечное кольцо (сфинктер глазной щели), суживает глазную щель («зажмуривает» глаз), опускает бровь, поднимает ще-

ку, образует радиарные складки вокруг глазной щели, сглаживает поперечные складки кожи лба;

- **pars palpebralis**, вековая часть, начинается на медиальной связке века, латеральном шве века, латеральной стенке глазницы, составляет мышечную основу век, смыкает веки;
- **pars lacrimalis**, слезная часть, начинается от заднего слезного гребня, слезной кости, охватывает слезный мешок, изменяя его объем, опорожняет его.

#### 4. Мышцы окружности носа

**M. nasalis**, носовая мышца.

*Начало:* альвеолярный отросток верхней челюсти над клыком и латеральным резцом.

Состоит из двух частей:

- **pars transversa**, поперечная часть,  
*прикрепление:* такая же мышца другой стороны на спинке носа;
- **pars alaris**, крыльчатая часть,  
*прикрепление:* хрящ крыла носа.

*Функция:* сжимает хрящевую часть носа, опускает крылья носа, изменяет просвет ноздрей.

**M. depressor septi nasi**, мышца, опускающая перегородку носа.

*Начало:* альвеолярный отросток верхней челюсти над медиальными резцами.

*Прикрепление:* хрящевая перегородка носа.

*Функция:* опускает перегородку носа.

#### 5. Мышцы окружности рта

**M. orbicularis oris**, круговая мышца рта, расположена в толще губ, образована круговыми пучками (сфинктер ротовой щели), состоит из двух частей:



- **pars marginalis**, краевая часть, вытягивает губы вперед, окружая их «трубочкой»;
- **pars labialis**, губная часть, сжимает губы, заворачивая их внутрь.

**M. zygomaticus major**, большая скуловая мышца.

*Начало:* наружная поверхность скуловой кости и скуловой дуги.

*Прикрепление:* кожа угла рта и верхней губы.

*Функция:* тянет угол рта вверх и латерально, углубляет носо-губную складку.

**M. zygomaticus minor**, малая скуловая мышца.

*Начало*: передняя поверхность скуловой кости.

*Прикрепление*: кожа угла рта и носо-губной складки.

*Функция*: поднимает угол рта, углубляет носо-губную складку.

**M. levator labii superioris**, мышца, поднимающая верхнюю губу.

*Начало*: подглазничный край.

*Прикрепление*: кожа верхней губы, крыла носа и носо-губной складки.

*Функция*: поднимает верхнюю губу, крыло носа, носо-губную складку.

**M. levator labii superioris alaeque nasi**, мышца, поднимающая верхнюю губу и крыло носа.

*Начало*: лобный отросток верхней челюсти, подглазничный край.

*Прикрепление*: кожа верхней губы, крыла носа и носо-губная складка.

*Функция*: поднимает вверх верхнюю губу, крыло носа и носо-губную складку, расширяет ноздри.

**M. levator anguli oris**, мышца, поднимающая угол рта.

*Начало*: клыковая ямка ниже подглазничного отверстия верхней челюсти (**m. caninus**, клыковая мышца).

*Прикрепление*: кожа угла рта.

*Функция*: тянет угол рта вверх и латерально.

**M. risorius**, мышца смеха (непостоянная).

*Начало*: околоушно-жевательная фасция, кожа щеки.

*Прикрепление*: кожа угла рта.

*Функция*: тянет угол рта латерально, образуя ямочку на щеке.

**M. depressor anguli oris**, мышца, опускающая угол рта.

*Начало*: передняя поверхность нижней челюсти ниже подбородочного отверстия, латеральнее подбородочного бугорка, на уровне первого малого коренного зуба.

*Прикрепление*: кожа угла рта и верхней губы.

*Функция*: тянет угол рта вниз и латерально, выпрямляя носо-губную складку.

**M. depressor labii inferioris**, мышца, опускающая нижнюю губу.

*Начало*: передняя поверхность основания нижней челюсти выше и латеральнее подбородочного отверстия.

*Прикрепление*: кожа нижней губы и подбородка.

*Функция*: тянет нижнюю губу вниз и латерально.

**M. incisivi sup. et inf.**, верхние и нижние резцовые мышцы.

*Начало*: альвеолярные возвышения резцов верхней и нижней челюстей.

*Прикрепление*: кожа губ и углов рта.

*Функция:* тянут углы рта медиально, образуя косые кожные складки.

**M. mentalis**, подбородочная мышца.

*Начало:* альвеолярный отросток нижней челюсти под резцами и клыками.

*Прикрепление:* кожа подбородка.

*Функция:* тянет кожу подбородка вверх, выпячивает вперед нижнюю губу.

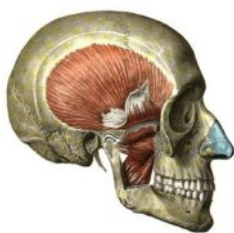**M. buccinator**, щечная мышца (мышца трубачей).

*Начало:* щечный гребень нижней челюсти, крыловидно-нижнечелюстной шов, наружная поверхность челюстей на уровне больших коренных зубов.

*Прикрепление:* кожа губ и угла рта.

*Функция:* составляя мышечную основу щеки, ограничивает преддверие рта, при сокращении прижимает щеки и губы к зубам и деснам, оттягивая угол рта латерально, уплощает губы, «раздувает» щеки.

## II. Жевательные мышцы



**M. masseter**, жевательная мышца.

*Начало:* **pars superficialis** – нижний край скуловой кости, передних и задних участков скуловой дуги; **pars profunda** – нижний край средних и задних участков скуловой кости, височная фасция.

*Прикрепление:* жевательная бугристая и наружная поверхность ветви нижней челюсти.

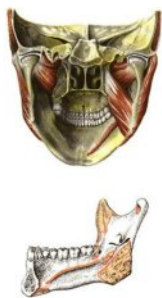*Функция:* поднимает нижнюю челюсть, действует преимущественно на коренные зубы; поверхностная часть принимает участие в движении нижней челюсти вперед.

**M. temporalis**, височная мышца.

*Начало:* височная ямка до нижней височной линии, височная фасция.

*Прикрепление:* венечный отросток нижней челюсти.

*Функция:* поднимает нижнюю челюсть, действует преимущественно на резцы и клыки, осуществляет выдвигание нижней челюсти назад за счет «горизонтальных» задних пучков.



**M. pterygoideus medialis**, медиальная крыловидная мышца.

*Начало:* крыловидная ямка клиновидной кости.

*Прикрепление:* крыловидная бугристая нижняя челюсти.

*Функция:* поднимает нижнюю челюсть, действует преимущественно на коренные зубы, принимает участие в движении нижней челюсти вперед.



**M. pterygoideus lateralis**, латеральная крыловидная мышца.

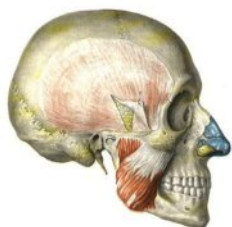*Начало:*

- **pars superior** – верхнечелюстная (подвисочная) поверхность и подвисочный гребень большого крыла клиновидной кости;
- **pars inferior** – наружная поверхность латеральной пластинки крыловидного отростка клиновидной кости.

*Прикрепление:* крыловидная ямка на шейке нижней челюсти, внутренняя поверхность капсулы и суставного диска височно–нижнечелюстного сустава.

*Функция:* при двустороннем сокращении осуществляет движение нижней челюсти вперед, при одностороннем сокращении осуществляет движение в противоположную сторону.

## ФАСЦИИ ГОЛОВЫ



Височная фасция, **fascia temporalis**, прикрепляется к верхней височной линии, сухожильному шлему и, разделяясь на **lamina superficialis et lamina profunda**, соответственно - к наружной и внутренней поверхности скуловой дуги. Покрывает височную мышцу, срастаясь с ней. Поверхностная пластинка переходит в околоушно-жевательную фасцию.

Околоушно-жевательная фасция, **fascia parotidomasseterica**, состоит из срастающихся околоушной и жевательной фасций.

Околоушная фасция, **fascia parotidea**, прикрепляется к скуловой дуге, сосцевидному отростку и переднему краю наружного слухового отверстия, переходит в жевательную фасцию, височную фасцию и фасцию шеи. Покрывает околоушную железу (кроме участка, прилегающего к глотке), отдает отростки, проникающие между ее дольками.

Жевательная фасция, **fascia masseterica**, покрывает жевательную мышцу, прикрепляется к наружной поверхности скуловой дуги, краям тела нижней челюсти и ее ветви, переходит в околоушную фасцию, поверхностную пластинку височной фасции и щечно-глоточную фасцию.

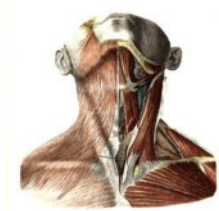Щечно-глоточная фасция, **fascia buccopharyngea**, состоит из щечной фасции, переходящей сзади в фиброзный покров глотки.

**Fascia buccalis** прикрепляется к **raphe (ligamentum) pterygomandibulare** – крыловидно-нижнечелюстному (ой) шву (связке), идущему от крючка медиальной пластинки крыловидного отростка клиновидной кости к щечной линии нижней челюсти. Покрывает щечную мышцу и, истончаясь, переходит в **corpus adiposum buccae** – жировой комок щеки.

## МЫШЦЫ ШЕИ

Мышцы шеи разделяют на поверхностные, средние - прикрепляющиеся к подъязычной кости, и глубокие.

### I. Поверхностные мышцы



**Platysma**, подкожная мышца.

*Начало:* поверхностная пластинка фасции груди на уровне II ребра, дельтовидная фасция.

*Прикрепление:* основание нижней челюсти, околоушно-жевательная фасция, мышца окружности рта, кожа угла рта.

*Функция:* оттягивает, поднимая кожу шеи и груди, расширяя подкожные вены, участвует в опускании нижней челюсти и угла рта.

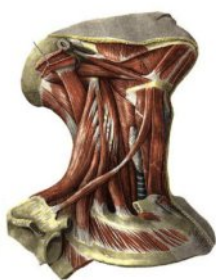**M. sternocleidomastoideus**, грудино-ключично-сосцевидная мышца.

*Начало:* передняя поверхность рукоятки грудины, грудинный конец ключицы.

*Прикрепление:* сосцевидный отросток височной кости и верхняя выйная линия затылочной кости.

*Функция:* удерживает голову в вертикальном положении, при двустороннем сокращении голова запрокидывается назад и выдвигается вперед, при фиксированной голове поднимает грудину и ключицу, при одностороннем сокращении наклоняет голову в свою сторону, поворачивая лицо в противоположную.

### II. Мышцы, прикрепляющиеся к подъязычной кости



#### 1. *Mm. suprahyoidei*, надподъязычные мышцы

**M. digastricus**, двубрюшная мышца, имеет сухожильную перемычку, прикрепляющуюся к телу и большому рогу подъязычной кости и соединяющую два брюшка.

- **Venter anterior**, переднее брюшко.

*Начало:* двубрюшная ямка нижней челюсти.

*Функция:* при фиксированной подъязычной кости участвует в опускании нижней челюсти, при фиксированной нижней челюсти поднимает подъязычную кость.

- **Venter posterior**, заднее брюшко.

*Начало:* сосцевидная вырезка височной кости.

*Функция:* при двустороннем сокращении тянет подъязычную кость назад и вверх, при одностороннем сокращении тянет подъязычную кость вверх, кзади и в свою сторону.

**M. stylohyoideus**, шило-подъязычная мышца.

*Начало*: шиловидный отросток височной кости.

*Прикрепление*: тело и большой рог подъязычной кости.

*Функция*: тянет подъязычную кость назад вверх и кнаружи (в свою сторону).

**M. mylohyoideus**, челюстно-подъязычная мышца.

*Начало*: челюстно-подъязычная линия нижней челюсти.

*Прикрепление*: тело подъязычной кости с одноименной мышцей противоположной стороны образует **raphe** – сухожильный шов.

*Функция*: участвует в образовании мышечной основы дна ротовой полости – диафрагмы рта, при фиксированной нижней челюсти тянет подъязычную кость вверх и кпереди, при фиксированной подъязычной кости участвует в опускании нижней челюсти, поднимает язык и, прижимая его к небу, участвует в акте глотания.

**M. geniohyoideus**, подбородочно-подъязычная мышца.

*Начало*: подбородочная ость нижней челюсти.

*Прикрепление*: тело подъязычной кости.

*Функция*: при фиксированной нижней челюсти тянет вверх и вперед подъязычную кость, при фиксированной подъязычной кости участвует в опускании нижней челюсти.

## ***2. Mm. infrahyoidei, подподъязычные мышцы***

**M. sternohyoideus**, грудино-подъязычная мышца.

*Начало*: задняя поверхность рукоятки грудины и грудинного конца ключицы.

*Прикрепление*: тело подъязычной кости.

*Функция*: опускает подъязычную кость.

**M. sternothyroideus**, грудино-щитовидная мышца.

*Начало*: задняя поверхность рукоятки грудины и хряща I ребра.

*Прикрепление*: косая линия щитовидного хряща гортани.

*Функция*: опускает гортань.

**M. thyrohyoideus**, щито-подъязычная мышца.

*Начало*: косая линия щитовидного хряща гортани.

*Прикрепление*: большой рог подъязычной кости.

*Функция*: опускает подъязычную кость или поднимает гортань, сближая их.

**M. omohyoideus**, лопаточно-подъязычная мышца, имеет сухожильную перемычку, которая соединяет два ее брюшка, срастаясь с влагалищем сосудисто-нервного пучка (сонным влагалищем).

- **Venter superior**, верхнее брюшко.

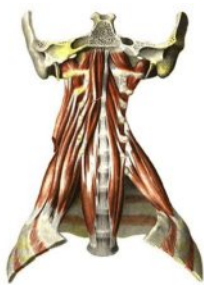*Начало:* тело подъязычной кости.

- **Venter inferior**, нижнее брюшко.

*Начало:* вырезка лопатки и верхняя поперечная связка лопатки.

*Функция:* при фиксированной лопатке тянет подъязычную кость вниз и кнаружи (в свою сторону), натягивает предтрахеальную пластинку, расширяя влагалище сосудисто-нервного пучка и просвет внутренней яремной вены (усиление оттока крови из вен шеи в вены грудной полости при вдохе); при одностороннем сокращении подъязычная кость смещается вниз и кзади в соответствующую сторону.

### III. Глубокие мышцы



#### 1. Боковая группа мышц

**M. scalenus anterior**, передняя лестничная мышца.

*Начало:* передние бугорки поперечных отростков III-IV шейных позвонков.

*Прикрепление:* бугорок передней лестничной мышцы I ребра.

**M. scalenus medius**, средняя лестничная мышца.

*Начало:* передние бугорки поперечных отростков I – VII шейных позвонков.

*Прикрепление:* позади борозды подключичной артерии I ребра.

**M. scalenus posterior**, задняя лестничная мышца.

*Начало:* задние бугорки поперечных отростков V – VII шейных позвонков.

*Прикрепление:* наружная поверхность II ребра.

*Функция:* при фиксированном позвоночном столбе поднимают I и II ребра, при фиксированной грудной клетке при двустороннем сокращении наклоняют шейный отдел позвоночного столба вперед, при одностороннем – в свою сторону.

#### 2. *Mm. prevertebrales*, предпозвоночные мышцы

**M. longus colli**, длинная мышца шеи состоит из трех частей.

*Начало:* тела V-VII шейных и I-III грудных позвонков, передние бугорки поперечных отростков II-V шейных позвонков.

*Прикрепление:* тела II – V шейных позвонков и передний бугорок атланта, поперечные отростки V – VII шейных позвонков.

*Функция:* наклоняет шейный отдел позвоночного столба вперед и в свою сторону.

**M. longus capitis**, длинная мышца головы.

*Начало:* передние бугорки поперечных отростков III – VI шейных позвонков.

*Прикрепление:* нижняя поверхность базилярной части затылочной кости кзади от глоточного бугорка.

*Функция:* наклоняет голову и шейный отдел позвоночного столба вперед и в свою сторону.

**M. rectus capitis anterior**, передняя прямая мышца головы.

*Начало:* передняя поверхность поперечного отростка и боковой массы атланта.

*Прикрепление:* нижняя поверхность базилярной части затылочной кости кзади от глоточного бугорка.

*Функция:* при двустороннем сокращении наклоняет голову вперед, при одностороннем – в свою сторону.

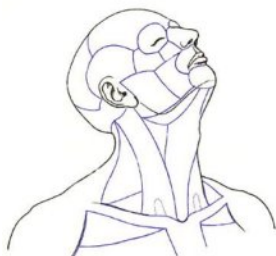**M. rectus capitis lateralis**, боковая прямая мышца головы.

*Начало:* передняя поверхность поперечных отростков атланта и осевого позвонка.

*Прикрепление:* яремный отросток затылочной кости.

*Функция:* при двустороннем сокращении наклоняет голову вперед, при одностороннем – наклоняет и поворачивает в свою сторону.

## ОБЛАСТИ ШЕИ

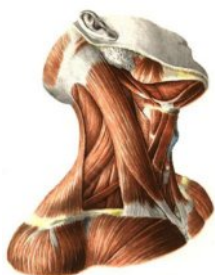

Верхняя граница шеи: подбородок, основание тела нижней челюсти, задний край ветви нижней челюсти, верхина сосцевидного отростка височной кости, верхняя выйная линия и наружный затылочный выступ затылочной кости.

Нижняя граница: яремная вырезка грудины, верхняя поверхность ключицы, акромион, остистый отросток VII шейного позвонка.

Различают следующие области шеи: переднюю, грудино-ключично-сосцевидную, правую и левую латеральные, и заднюю.

### I. Regio cervicalis (colli) anterior, передняя область шеи.



Границы: основание тела нижней челюсти и передние края правой и левой грудино-ключично-сосцевидных мышц и яремная вырезка грудины.

Линией, проходящей через подъязычную кость, область делится на **regio suprahyoidea**, надподъязычную область, и **regio infrahyoidea (subhyoidea)**, подподъязычную область.

Передняя срединная линия делит переднюю область шеи на два медиальных треугольника.

**Trigonum mediale**, медиальный треугольник.

Граница: основание нижней челюсти, передний край грудино-ключично-сосцевидной мышцы, передняя срединная линия шеи.

Медиальный треугольник включает три парных и один непарный треугольник.

1. **Trigonum submandibulare**, поднижнечелюстной треугольник (**fossa submandibularis**, поднижнечелюстная ямка).

Границы: основание тела нижней челюсти, переднее и заднее брюшки двубрюшной мышцы.

В треугольнике располагаются поднижнечелюстная слюнная железа, лицевая артерия, язычный и подъязычный нервы. В треугольнике выделяют **trigonum linguale Pirogowi**, язычный треугольник Пирогова, в пределах которого проходит язычная артерия; его границами являются задний край челюстно-подъязычной мышцы, заднее брюшко двубрюшной мышцы и подъязычный нерв.

2. **Trigonum caroticum**, сонный треугольник (**fossa carotica**, сонная ямка).

Границы: заднее брюшко двубрюшной мышцы, верхнее брюшко лопаточно-подъязычной мышцы, передний край грудино-ключично-сосцевидной мышцы.

В треугольнике общая сонная артерия разделяется на внутреннюю и наружную сонные артерии, проходят внутренняя яремная вена со своими внечерепными притоками, блуждающий нерв и его ветви.

3. **Trigonum omotracheale**, лопаточно-трахеальный треугольник.

Границы: верхнее брюшко лопаточно-подъязычной мышцы, передний край грудино-ключично-сосцевидной мышцы и передняя средняя линия шеи. В треугольнике проецируются общая сонная артерия, позвоночная артерия и вены, нижняя щитовидная артерия и вена, блуждающий нерв и симпатические сердечные шейные нервы, нижний нерв гортани, шейная петля.

4. **Trigonum submentale**, подбородочный треугольник.

Границы: передние брюшки правой и левой двубрюшных мышц и тело подъязычной кости.

## II. **Regio sternocleidomastoidea**, грудино-ключично-сосцевидная область

Данная область соответствует проекции одноименной мышцы.

## III. **Regio cervicalis (colli) lateralis**, боковая область шеи, **trigonum cervicale laterale**, боковой треугольник шеи.

Границы: задний край грудино-ключично-сосцевидной мышцы, латеральный край трапециевидной мышцы, ключица.

В треугольнике располагаются подключичная артерия и вена, плечевое сплетение.

Боковая область шеи включает два треугольника:

1. **Trigonum omoclaviculare**, лопаточно-ключичный треугольник.

Границы: задний край грудино-ключично-сосцевидной мышцы, нижнее брюшко лопаточно-подъязычной мышцы, ключица. Треугольник соответствует **fossa supraclavicularis major**, большой надключичной ямке. **Fossa supraclavicularis minor**, малая надключичная ямка, располагаются между грудиной и ключичной ножками грудино-ключично-сосцевидной мышцы.

2. **Trigonum omotrapezoideum**, лопаточно-трапециевидный треугольник.

Границы: задний край грудино-ключично-сосцевидной мышцы, нижнее брюшко лопаточно-подъязычной мышцы, латеральный край трапециевидной мышцы.

#### IV. **Fossa retromandibularis**, занижнечелюстная ямка

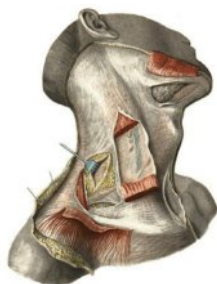
Границы: задний край ветви нижней челюсти и ее мышечковый отросток, сосцевидный и шиловидный отростки, наружный слуховой проход, передний край грудино-ключично-сосцевидной мышцы и заднее брюшко двубрюшной мышцы. В ямке располагаются околоушная слюнная железа, лицевой нерв, ветви наружной сонной артерии и вены, лимфатические узлы.

#### V. **Regio cervicalis (colli) posterior**, задняя область шеи (**regio nuchae**, вийная область)

Границы: верхняя вийная линия затылочной кости, латеральные края трапециевидных мышц, линия, соединяющая акромиальные отростки лопаток через остистый отросток VII шейного позвонка.

Задняя средняя линия делит область на правую и левую части.

### ФАСЦИИ ШЕИ



Существует несколько классификаций фасций шеи (табл.). В Международной анатомической номенклатуре ( **PNA**) выделяют три пластинки единой фасции шеи, **fascia cervicalis**.

**Lamina superficialis**, поверхностная пластинка, прикрепляется к основанию нижней челюсти, основанию сосцевидного отростка, наивысшей и верхней вийным линиям, наружному затылочному выступу, вийной связке, подъязычной кости, передней поверхности рукоятки грудины и ключиц; переходит в околоушно-жевательную фасцию и фасцию груди, плеча и спины; наиболее выражена вблизи угла нижней челюсти (в результате

испытываемого давления при движениях нижней челюсти и поворотах головы); образует влагалища для грудино-ключично-сосцевидных, трапециевидных, надподъязычных мышц и поднижнечелюстной слюнной железы.

**Lamina pretrachealis**, предтрахеальная пластинка (**aponeurosis omoclavicularis** – лопаточно-ключичный апоневроз), трапециевидной формы (парус Рише), прикрепляется к подъязычной кости, задней поверхности рукоятки грудины и ключиц, продолжается во внутригрудную фасцию, по бокам фасция ограничена лопаточно-подъязычными мышцами, для которых образует влагалище, так же как и для других мышц, лежащих ниже подъязычной кости; также щитовидной железы и сосудисто-нервного пучка шеи (сонных артерий, внутренней яремной вены и блуждающего нерва) – **vagina carotica**, сонное влагалище.

Поверхностная и предтрахеальная пластинки срастаются:

а) по заднему краю грудино-ключично-сосцевидных мышц, откуда дают отростки, прикрепляющиеся к поперечным отросткам шейных позвонков и переходящие в адвентицию внутренних органов шеи;

б) по срединной линии, образуя белую линию шеи, идущую от подъязычной кости до уровня на 3 см выше яремной вырезки, где пластинки расходятся к передней и задней поверхностям рукоятки грудины.

**Lamina prevertebralis**, предпозвоночная пластинка, прикрепляется к основанию черепа, поперечным отросткам шейных позвонков, переходит во внутригрудную фасцию, образует влагалища для предпозвоночных мышц, лестничных мышц, плечевого сплетения, подключичных артерии и вены.

Предпозвоночная и предтрахеальная пластинки срастаются на лестничных мышцах и поперечных отростках шейных позвонков.

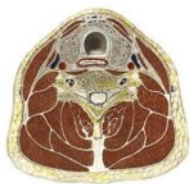#### Т а б л и ц а

#### Соответствие фасций шеи по различным классификациям

По Н.И. Пирогову	По В.Н. Шевкуненко	По PNA
Первая пластинка шейной Фасции	1. Fascia superficialis	Lamina superficialis fasciae cervicalis
Вторая пластинка шейной Фасции	2. Lamina superficialis fasciae colli propria	Lamina pretrachealis fasciae cervicalis
Третья пластинка шейной фасции	3. Lamina profunda fasciae colli propria	
Четвертая пластинка шейной фасции	4. Fascia endocervicalis а) lamina parietalis б) lamina visceralis	
Пятая пластинка шейной фасции	5. Fascia prevertebralis	Lamina prevertebralis fasciae cervicalis



## КЛЕТЧАТОЧНЫЕ ПРОСТРАНСТВА ШЕИ



**Spatium interaponeuroticum suprasternale** , надгрудное межапоневротическое пространство, располагается над яремной вырезкой грудины между поверхностной и предтрахеальной пластинками (лопаточно-ключичный апоневроз Рише), сообщается с клетчаточными пространствами, расположенными за началом грудино-ключично-сосцевидных мышц – слепыми мешками Грубера ( **saccus caecus retrosternocleidomastoideus** ),

содержит яремную венозную дугу – анастомоз передних яремных вен.

**Spatium previscerale** , впередивнутренностное пространство, располагается между предтрахеальной пластинкой и внутренними органами шеи от подъязычной кости до яремной вырезки, где переходит в клетчаточное пространство переднего средостения; наиболее расширенная часть располагается на уровне трахеи – **spatium pretracheale** – предтрахеальное пространство, кроме жировой клетчатки содержит лимфатические узлы, непарное щитовидное венозное сплетение, плечеголовный ствол и правую общую сонную артерию (при долихоморфном типе телосложения), верхний полюс вилочковой железы (у детей).

**Spatium retroviscerale** , позадивнутренностное пространство, располагается между внутренними органами шеи и предпозвоночной пластинкой, сообщается с клетчаточным пространством заднего средостения; наиболее расширенная часть располагается позади глотки – **spatium retropharyngeale** , позадиглоточное пространство.

**Spatium antescalenicum** , предлестничное пространство, располагается между грудино-подъязычной, грудино-щитовидной и грудино-ключично-сосцевидной мышцами спереди и передней лестничной мышцей – сзади; содержит подключичную вену, общую сонную артерию, внутреннюю яремную вену (сливающуюся с подключичной), блуждающий и диафрагмальный нервы.

**Spatium interscalenicum** , межлестничное пространство, располагается между передней и средней лестничными мышцами, ограничено снизу I ребром; содержит подключичную артерию и плечевое сплетение; сообщается с клетчаткой подмышечной впадины и надостной ямкой лопатки.

**Spatium prevertebrale** , предпозвоночное пространство, располагается между предпозвоночной пластинкой шейной фасции и предпозвоночными мышцами, содержит небольшое количество клетчатки.

## МЫШЦЫ ТУЛОВИЩА

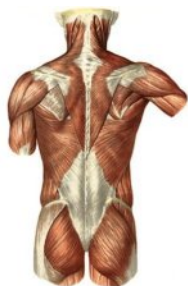
## МЫШЦЫ СПИНЫ

Мышцы спины делятся на две группы: поверхностные и глубокие (аутохтонные).

### I. Поверхностные мышцы спины

располагаются в два слоя: поверхностный и глубокий.

#### 1. Мышцы поверхностного слоя



**M. trapezius**, трапециевидная мышца.

*Начало:* верхняя выйная линия и наружный затылочный выступ, выйная связка, остистые отростки шейных и грудных позвонков.

*Прикрепление:* акромиальный конец ключицы, акромион и ость лопатки.

*Функция:* верхние пучки мышцы поднимают плечевой пояс, нижние пучки опускают лопатку; при сокращении средних пучков лопатка приближается к позвоночному столбу.

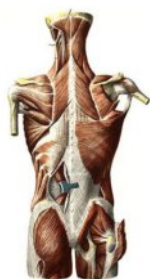**M. latissimus dorsi**, широчайшая мышца спины.

*Начало:* остистые отростки четырех – шести нижних грудных и всех поясничных и крестцовых позвонков, задняя поверхность гребня подвздошной кости, четыре нижних ребра.

*Прикрепление:* гребень малого бугорка плечевой кости.

*Функция:* опускает руку и тянет ее назад и медиально с одновременным вращением внутрь; подтягивает туловище к рукам; расширяет грудную клетку, содействуя дыханию.

#### 2. Мышцы глубокого слоя



**Mm. rhomboidei major et minor**, большая и малая ромбовидные мышцы.

*Начало:* остистые отростки двух нижних шейных и четырех верхних грудных позвонков.

*Прикрепление:* медиальный край лопатки.

*Функция:* приближает лопатку к позвоночнику, поднимая ее.

**M. levator scapulae**, мышца, поднимающая лопатку.

*Начало:* поперечные отростки четырех верхних шейных позвонков.

*Прикрепление:* верхний угол лопатки.

*Функция:* поднимает лопатку, приближая ее к средней линии.

**M. serratus post. sup.**, задняя верхняя зубчатая мышца.

*Начало:* остистые отростки VI–VII шейных и I–II грудных позвонков; выйная связка.

*Прикрепление:* II–V ребра.

*Функция:* поднимает ребра.

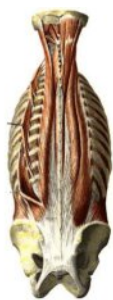**M. serratus post. inf.**, задняя нижняя зубчатая мышца.

*Начало:* остистые отростки нижних грудных и верхних поясничных позвонков.

*Прикрепление:* IX–XII ребра.

*Функция:* опускает нижние ребра.

## II. Глубокие мышцы спины



Глубокие мышцы спины образуют на каждой стороне по два продольных мышечных тракта – латеральный и медиальный, расположенных между остистыми и поперечными отростками позвонков и углами ребер.

**M. splenius capitis et cervicis**, ременная мышца головы и шеи.

*Начало:* остистые отростки пяти нижних шейных и шести верхних грудных позвонков.

*Прикрепление:* головная часть – к верхней выйной линии и к сосцевидному отростку; шейная часть – к поперечным отросткам II – III шейных позвонков.

*Функция:* при одностороннем сокращении мышцы голова поворачивается в сторону сокращения, при двустороннем – тянет назад голову и шею.

### *Латеральный тракт*

**M. erector trunci (spinae)**, мышца, выпрямляющая туловище.

*Начало:* крестец, остистые отростки поясничных позвонков, подвздошный гребень, грудопоясничная фасция. Мышца делится на три части и прикрепляется:

а) к ребрам – подвздошно-реберная мышца, **m. iliocostalis**;

б) к поперечным отросткам и сосцевидному отростку – длинейшая мышца, **m. longissimus**;

в) к остистым отросткам – остистая мышца, **m. spinalis**.

### *Медиальный тракт*

**M. transversospinalis**, поперечно-остистая мышца.

*Начало:* поперечные отростки нижележащих позвонков.

*Прикрепление:* остистые отростки вышележащих позвонков.

Эта мышца делится на три части:

а) полуостистая мышца, **m. semispinalis**, перекидывается через 5–6 позвонков;

б) многораздельные мышцы, **mm. multifidi**, перекидываются через 3–4 позвонка;

в) глубокий слой – вращатели, **mm. rotatores**, перекидываются через один позвонок или прикрепляются к соседнему отростку.

*Функция:* выпрямляют туловище, при одностороннем сокращении наклоняют позвоночник в свою сторону; многораздельные мышцы и вращатели производят вращение позвоночника; участвуют в движениях головы и дыхательных движениях.

### Затылочно-позвоночные мышцы:

а) **m. obliquus capitis superior**, верхняя косая мышца головы.

*Начало:* остистый отросток I шейного позвонка.

*Прикрепление:* нижняя выйная линия;

б) **m. obliquus capitis inferior**, нижняя косая мышца головы.

*Начало:* остистый отросток II шейного позвонка.

*Прикрепление:* поперечный отросток I шейного позвонка;

в) **m. rectus capitis posterior major**, большая задняя прямая

мышца головы.

*Начало:* остистый отросток II шейного позвонка.

*Прикрепление:* нижняя выйная линия;

г) **m. rectus capitis posterior minor**, малая задняя прямая мыш-

ца головы.

*Начало:* задний бугорок I шейного позвонка.

*Прикрепление:* нижняя выйная линия.

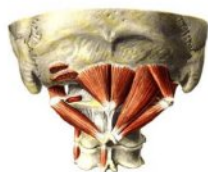*Функция:* при одностороннем сокращении вращают голову в свою сторону, при двустороннем – производят разгибание в суставах между черепом и позвоночным столбом.

**Mm. levatores costarum**, подниматели ребер.

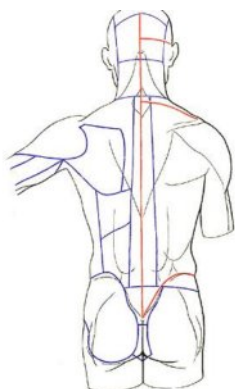
*Начало:* поперечные отростки VII шейного – XI грудного позвонков.

*Прикрепление:* к соседним ребрам или через одно ребро в нижнегрудном отделе позвоночника.

*Функция:* наклоны туловища в стороны.



## ТОПОГРАФИЯ И ФАСЦИИ СПИНЫ



В пределах спины различают отдельные области:

- позвоночная, regio vertebralis,
- крестцовая, regio sacralis,
- лопаточная, regio scapularis,
- подлопаточная, regio infrascapularis,
- поясничная, regio lumbalis.

На спине различают две фасции: поверхностную и глубокую.

Поверхностная фасция покрывает наружную поверхность трапециевидной и широчайшей мышц спины. Глубокая фасция называется грудно-поясничной фасцией, **fascia thoracolumbalis**. В ней различают два листка: поверхностный и глубокий.

Поверхностный листок протягивается от таза до головы и медиально срастается с остистыми отростками, а латерально - переходит на ребра.

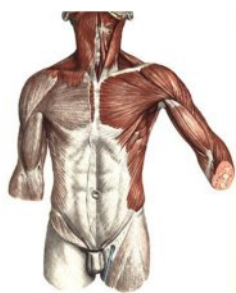Глубокий листок начинается от поперечных отростков поясничных позвонков и располагается на протяжении между XII ребром и подвздошным гребнем. Направляясь в латеральную сторону, глубокий листок фасции покрывает переднюю поверхность **m. erector spinae** и сливается с поверхностным листком.

Таким образом, глубокие мышцы оказываются заложенными в замкнутом костно-фиброзном влагалище, причем начальная часть **m. erector spinae** – в фиброзном.

## МЫШЦЫ ГРУДИ

Мышцы груди подразделяются на две группы: 1) мышцы, относящиеся к верхней конечности (трудофугальные и трупкопетальные); 2) собственные (аутохтонные) мышцы груди.

### *1. Мышцы груди, относящиеся к верхней конечности*



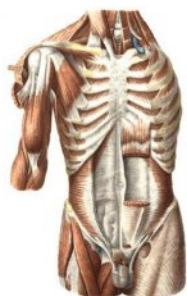**M. pectoralis major**, большая грудная мышца.

*Начало:* от медиальной половины ключицы (**pars clavicularis**), от передней поверхности грудины и хрящей II-VII ребер (**pars sternocostalis**), от передней стенки влагалища прямой мышцы живота (**pars abdominalis**).

*Прикрепление:* гребень большого бугорка плечевой кости.

*Функция:* приводит руку к туловищу и поворачивает ее

внутри, поднимает руку вперед, а также поднимает ребра и грудину, содействуя вдоху.



**M. pectoralis minor**, малая грудная мышца.

*Начало:* II–V ребра.

*Прикрепление:* клювовидный отросток лопатки.

*Функция:* оттягивает лопатку вперед и вниз. При фиксированных руках действует как дыхательная мышца.

**M. serratus anterior**, передняя зубчатая мышца.

*Начало:* I–IX ребра.

*Прикрепление:* медиальный край, верхний и нижний углы лопатки.

*Функция:* тянет лопатку кнаружи и вперед и прижимает ее к грудной стенке, способствует подниманию руки выше горизонтальной линии; при фиксированной лопатке поднимает ребра, участвуя в глубоком вдохе.

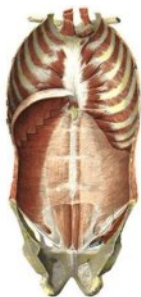**M. subclavius**, подключичная мышца.

*Начало:* хрящ I ребра.

*Прикрепление:* акромиальный конец ключицы.

*Функция:* оттягивает ключицу вниз и медиально.

## II. Аутохтонные мышцы груди



**Mm. intercostales externi**, наружные межреберные мышцы.

*Начало:* нижний край вышележащего ребра от бугорка ребра до начала реберного хряща.

*Прикрепление:* верхний край вышележащего ребра.

*Функция:* поднимают ребра, участвуя в акте дыхания при выдохе.

**Mm. intercostales interni**, внутренние межреберные мышцы.

*Начало:* верхний край нижележащего ребра от грудины до угла ребра.

*Прикрепление:* нижний край вышележащего ребра.

*Функция:* опускают ребра, участвуя в акте дыхания при выдохе.

**Mm. subcostales**, подреберные мышцы.

*Начало и прикрепление:* внутренняя поверхность нижней части грудной клетки в области углов ребер. Имеют такое же направление волокон, как у внутренних межреберных мышц, но перекидываются через одно или два ребра.

*Функция:* опускают ребра, участвуя в акте выдоха.

**M. transversus thoracis**, поперечная мышца груди.

*Начало:* задняя поверхность тела и мечевидного отростка грудины, хрящ VII ребра.

*Прикрепление:* хрящи II–VI ребер.

*Функция:* участвует в дыхании.

## ФАСЦИИ ГРУДИ

Поверхностная фасция, **fascia superficialis**, образует капсулу молочной железы, утолщена ниже ключицы (**lig. suspensorium mammae**).

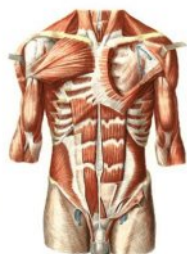Грудная фасция, **fascia pectoralis**, состоит из поверхностного и глубокого листков.

Поверхностный листок покрывает большую грудную мышцу и переходит медиально в надкостницу грудины, вверху – в надкостницу ключицы, латерально – в дельтовидную фасцию.

Глубокий листок (**fascia clavipectoralis**) лежит под большой грудной мышцей и окружает подключичную и малую грудную мышцы. Поверхностный и глубокий листки грудной фасции соединяются между собой у нижнего края большой грудной мышцы и переходят в подмышечную фасцию, **fascia axillaris**.

Внутренняя поверхность грудной клетки покрыта внутригрудной фасцией, **fascia endothoracica**.

## МЫШЦЫ ЖИВОТА



Мышцы живота делятся на передние, боковые и задние.

### *Боковые мышцы*

**M. obliquus externus abdominis**, наружная косая мышца живота.

*Начало:* V–XII ребра.

*Прикрепление:* гребень подвздошной кости, паховая связка, лобковый бугорок, белая линия живота.

*Функция:* при одностороннем сокращении сгибает туловище и вращает его в противоположную сторону, при двустороннем – наклоняет туловище вперед; принимает участие в образовании брюшного пресса.

**M. obliquus internus abdominis**, внутренняя косая мышца живота.

*Начало:* грудно-поясничная фасция, гребень подвздошной кости и паховая связка.

*Прикрепление:* X–XII ребра и белая линия живота.

*Функция:* при одностороннем сокращении сгибает и вращает туловище в свою сторону; принимает участие в образовании брюшного пресса.

**M. transversus abdominis**, поперечная мышца живота.

*Начало:* хрящи VII–XII ребер, грудно-поясничная фасция, гребень подвздошной кости, паховая связка.

*Прикрепление:* белая линия живота.

*Функция:* сближает нижние отделы грудной клетки и принимает участие в образовании брюшного пресса.

### *Передние мышцы*

**M. rectus abdominis**, прямая мышца живота.

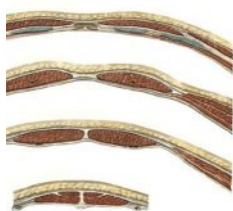*Начало:* хрящи V–VII ребер, тело и мечевидный отросток грудины.

*Прикрепление:* верхняя ветвь лобковой кости от симфиза до лобкового бугорка.

*Функция:* наклоняет туловище вперед, участвует в образовании брюшного пресса, тянет грудную клетку книзу, содействуя выдыханию.

**M. pyramidalis**, пирамидальная мышца, залегает под передней стенкой влагалища прямой мышцы над лобковым сращением.

### *Влагалище прямой мышцы живота, vaginae m. recti abdominis*



Влагалище прямой мышцы живота выше пупка построено таким образом, что передняя его стенка образована апоневрозом наружной косой мышцы живота и передней пластинкой апоневроза внутренней косой мышцы живота (апоневроз этой мышцы расщепляется на две пластинки), а задняя стенка – апоневрозом поперечной мышцы и задней пластинкой апоневроза внутренней косой мышцы живота.

Влагалище прямой мышцы живота ниже пупка имеет иное строение; переднюю стенку его образуют апоневрозы всех трех боковых мышц живота, а сзади мышца покрыта только поперечной фасцией.

### *Белая линия живота, linea alba abdominalis*

Белая линия живота образована апоневрозами боковых мышц живота, срастающихся между собой по средней линии. Белая линия тянется от мечевидного отростка до лобкового сращения. Она шире и тоньше - выше пупка, уже и толще – ниже.

Почти на середине белой линии находится **пупочное кольцо, anulus umbilicalis**, выполненное рубцовой тканью.



## ФАСЦИИ ЖИВОТА

На животе различают три фасции: поверхностную, собственную и поперечную.

Поверхностная фасция отделяет мышцы живота от подкожной клетчатки, делится на поверхностную и глубокую пластинки.

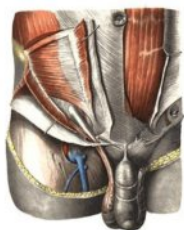Собственная фасция образует три пластинки: поверхностную, среднюю и глубокую.

Поверхностная пластинка покрывает снаружи наружную косую мышцу живота, в области поверхностного кольца пахового канала охватывает семенной канатик и продолжается в фасцию мышцы, поднимающей яичко, **fascia cremasterica**.

Средняя и глубокая пластинки собственной фасции покрывают спереди и сзади внутреннюю косую мышцу живота.

Поперечная фасция, **fascia transversalis**, покрывает внутреннюю поверхность поперечной мышцы, а ниже пупка покрывает сзади прямую мышцу живота. Поперечная фасция выстилает переднюю и боковые стенки брюшной полости изнутри, образуя большую часть внутрибрюшной фасции живота, **fascia endoabdominalis (subperitonealis)**.

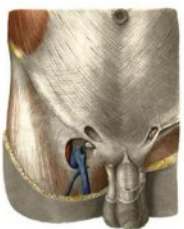
## ПАХОВЫЙ КАНАЛ



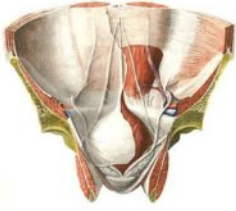
**Паховый канал**, **canalis inguinalis**, располагается в паховой области над паховой связкой, представляет собой щель, через которую проходит семенной канатик, **funiculus spermaticus**, у мужчин и круглая связка матки, **lig. teres uteri**, у женщин.

В паховом канале различают четыре стенки:

- *Передняя стенка* образуется апоневрозом наружной косой мышцы живота.
- *Задняя стенка* – поперечной фасцией, **fascia transversalis**.
- *Верхняя стенка* – нижними краями внутренней косой и поперечной мышц.
- *Нижняя стенка* – паховой связкой, **lig. inguinale**.



В передней стенке пахового канала находится поверхностное паховое кольцо, **anulus inguinalis superficialis**, образованное расхождением волокон апоневроза наружной косой мышцы живота на две ножки – медиальную и латеральную. Латеральная ножка, **crus laterale**, прикрепляется к лобковому бугорку, **tuberculum pubicum**, медиальная ножка, **crus mediale**, – к лобковому сращению. В задней стенке пахового канала находится глубокое паховое кольцо, **anulus inguinalis profundus**, выстланное поперечной фасцией.



Брюшина, покрывающая заднюю стенку пахового канала, образует две паховые ямки, разделенные друг от друга тремя пупочными складками.

1. Латеральная пупочная складка, **plica umbilicalis lateralis**, содержит нижнюю надчревную артерию, **a. epigastrica inf.**

2. Медиальная пупочная складка, **plica umbilicalis medialis**, содержит медиальную пупочную связку, которая представляет собой заросшую пупочную артерию плода.

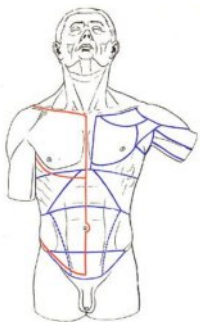
3. Срединная пупочная складка, **plica umbilicalis mediana**, содержит заросший мочевой проток плода.

Боковая паховая ямка, **fossa inguinalis lateralis**, находится латерально от латеральной пупочной складки и проецируется на глубокое паховое кольцо. Через боковую ямку проходит в паховый канал боковая (наружная) косая грыжа.

Медиальная ямка, **fossa inguinalis medialis**, лежит между латеральной и медиальной пупочными складками и соответствует поверхностному паховому кольцу. Через медиальную ямку проходит в паховый канал медиальная (внутренняя) прямая паховая грыжа.

Надпузырная ямка, **fossa supravesicalis**, находится между медиальной и срединной пупочными складками.

## ОБЛАСТИ ГРУДИ И ЖИВОТА



В области груди различают три треугольника:

- ключично-грудной, *tr.claviopectorale*,
- грудной, *tr.pectorale*,
- подгрудной, *tr.subpectorale*.

Передняя брюшная стенка горизонтальными условными линиями делится на три этажа:

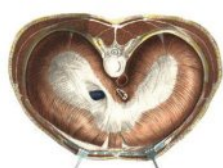- надчревьe, *epigastrium*,
- чревьe, *mesogastrium*,
- подчревьe, *hypogastrium*.

Условные вертикальные линии делят переднюю брюшную стенку на 9 областей:

- собственно надчревьe, *regio epigastrica*,
- правое подреберье, *regio hypochondriaca dextra*,
- левое подреберье, *regio hypochondriaca sinistra*,

- пупочная область, regio umbilicalis,
- правая боковая область, regio lateralis dextra,
- левая боковая область, regio lateralis sinistra,
- лобковая область, regio pubica,
- правая паховая область, regio inguinalis dextra,
- левая паховая область, regio inguinalis sinistra.

## ДИАФРАГМА



Диафрагма, или грудобрюшная преграда, **diaphragma (m.phrenicus)**, отделяет грудную полость от брюшной, играет важную роль в дыхании.

Диафрагма состоит из мышечной части и сухожильного центра, **centrum tendineum**, расположенного в середине диафрагмы. По месту отхождения мышечных пучков в диафрагме различают поясничную, реберную и грудинную части.

Поясничная часть, **pars lumbalis**, начинается двумя ножками – правой и левой, **crus dextrum et sinistrum**, от XII грудного, I–IV поясничных позвонков, между которыми натянуты дугообразные связки.

Между ножками диафрагмы находятся аортальная щель, **hiatus aorticus**, через которую проходят аорта и грудной лимфатический проток, и пищеводная щель, **hiatus oesophageus**, где проходят пищевод и оба блуждающих нерва.

Реберная часть, **pars costalis**, начинается от хрящей VII–XII ребер и идет в сторону сухожильного центра.

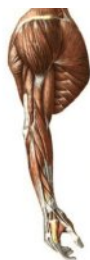Грудинная часть, **pars sternalis**, отходит от задней поверхности мечевидного отростка грудины. Между грудиной и реберной частями имеется грудино-реберный треугольник, **trigonum sternocostale**, где проходит верхняя надчревная артерия.

Между реберной и поясничной частями находится пояснично-реберный треугольник, **trigonum limbocostale**, сверху прикрытый плеврой и внутренней грудной фасцией, снизу – забрюшинной фасцией и брюшиной. Через нее могут проходить диафрагмальные грыжи.

В сухожильном центре находится отверстие, **foramen venae cavae**, где проходит нижняя полая вена.

**Функция:** диафрагма при вдохе уплощается и становится ниже. Грудная полость увеличивается в вертикальном направлении.

## МЫШЦЫ ВЕРХНЕЙ КОНЕЧНОСТИ



Мышцы верхней конечности подразделяются на мышцы плечевого пояса и мышцы свободной верхней конечности. К мышцам свободной верхней конечности относятся:

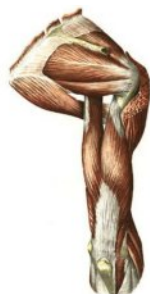1. Мышцы плеча, которые образуют переднюю и заднюю группы.

2. Мышцы предплечья, которые подразделяются на переднюю и заднюю группы.

Мышцы передней группы залегают в четыре слоя, а мышцы задней группы – в два слоя.

3. Мышцы кисти, которые подразделяются на мышцы возвышения большого пальца, мышцы возвышения мизинца и среднюю группу.

## МЫШЦЫ ПЛЕЧЕВОГО ПОЯСА



**M. deltoideus**, дельтовидная мышца.

*Начало:* латеральная треть ключицы, акромиальный отросток и ость лопатки.

*Прикрепление:* дельтовидная бугристость плечевой кости.

*Функция:* ключичная часть мышцы сгибает и прогибает плечо, опускает поднятую руку; лопаточная часть мышцы разгибает и супинирует плечо, опускает поднятую руку; акромиальная часть мышцы отводит плечо. При сокращении всей дельтовидной мышцы плечо отводится до горизонтального уровня.

**M. suraspinatus**, надостная мышца.

*Начало:* надостная ямка лопатки.

*Прикрепление:* большой бугорок плечевой кости.

*Функция:* отводит плечо и оттягивает капсулу плечевого сустава.

**M. infraspinatus**, подостная мышца.

*Начало:* подостная ямка лопатки.

*Прикрепление:* большой бугорок плечевой кости.

*Функция:* супинирует плечо и оттягивает капсулу плечевого сустава.

**M. teres minor**, малая круглая мышца.

*Начало:* латеральный край лопатки.

*Прикрепление:* большой бугорок плечевой кости.

*Функция:* супинирует плечо и оттягивает капсулу плечевого сустава.

**M. teres major**, большая круглая мышца.

*Начало:* нижний угол лопатки.

*Прикрепление:* малый бугорок плечевой кости.

*Функция:* пронирует плечо, тянет плечо кзади и книзу, приводит его к туловищу.

**M. subscapularis**, подлопаточная мышца.

*Начало:* подлопаточная ямка и реберная поверхность лопатки.

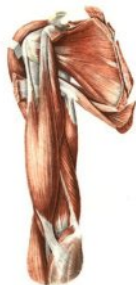*Прикрепление:* малый бугорок плечевой кости.

*Функция:* пронирует и приводит плечо, натягивает суставную сумку плечевого сустава.

## МЫШЦЫ СВОБОДНОЙ ВЕРХНЕЙ КОНЕЧНОСТИ

### МЫШЦЫ ПЛЕЧА

#### I. Передняя группа



**M. coracobrachialis**, клювовидно-плечевая мышца.

*Начало:* клювовидный отросток лопатки.

*Прикрепление:* медиальная поверхность плечевой кости.

*Функция:* сгибает плечо в плечевом суставе и приводит его к туловищу. Супинирует пронированное плечо.

**M. biceps brachii**, двуглавая мышца плеча.

*Начало:* длинная головка от надсуставного бугорка лопатки, короткая головка – от клювовидного отростка лопатки.

*Прикрепление:* бугристость лучевой кости.

*Функция:* сгибает плечо, сгибает и супинирует предплечье.

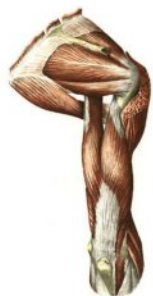**M. brachialis**, плечевая мышца.

*Начало:* передняя поверхность плечевой кости от дельтовидной бугристости до капсулы локтевого сустава, межмышечные перегородки плеча.

*Прикрепление:* бугристость локтевой кости.

*Функция:* сгибает предплечье.

#### II. Задняя группа



**M. triceps brachii**, трехглавая мышца плеча.

*Начало:* длинная головка – от подсуставного бугорка лопатки; латеральная и медиальная головки – от задней поверхности плечевой кости и межмышечных перегородок плеча.

*Прикрепление:* локтевой отросток локтевой кости, капсула локтевого сустава и фасции предплечья.

*Функция:* разгибает предплечье в локтевом суставе. Длинная головка разгибает и приводит плечо.

**M. anconeus**, локтевая мышца.

*Начало:* латеральный надмыщелок плечевой кости и лучевая коллатеральная связка.

*Прикрепление:* локтевой отросток и проксимальная четверть локтевой кости, фасции предплечья.

*Функция:* разгибает предплечье.

## МЫШЦЫ ПРЕДПЛЕЧЬЯ

### I. Передняя группа

#### 1. Поверхностный слой мышц



**M. brachioradialis**, плечелучевая мышца.

*Начало:* латеральный надмыщелковый гребень плечевой кости и латеральная межмышечная перегородка.

*Прикрепление:* над шиловидным отростком лучевой кости.

*Функция:* сгибает предплечье, поворачивает лучевую кость и устанавливает ее в положение, среднее между пронацией и супинацией.

**M. pronator teres**, круглый пронатор.

*Начало:* медиальный надмыщелок плеча, венечный отросток и бугристость локтевой кости.

*Прикрепление:* латеральная поверхность лучевой кости от ее середины и выше.

*Функция:* пронирует и сгибает предплечье.

**M. flexor carpi radialis**, лучевой сгибатель запястья.

*Начало:* медиальный надмыщелок плеча, фасция и медиальная межмышечная перегородка плеча.

*Прикрепление:* основание II пястной кости.

*Функция:* сгибает кисть. Вместе с лучевым разгибателем запястья отводит кисть.

**M. palmaris longus**, длинная ладонная мышца.

*Начало:* медиальный надмыщелок плеча, фасции и межмышечные перегородки предплечья.

*Прикрепление:* ладонный апоневроз.

*Функция:* натягивает ладонный апоневроз, сгибает кисть.

**M. flexor carpi ulnaris**, локтевой сгибатель запястья.

*Начало:* медиальный надмыщелок плеча, медиальная межмышечная перегородка плеча, локтевой отросток.

*Прикрепление:* гороховидная кость, крючок крючковидной кости, основание V пястной кости.

*Функция:* сгибает кисть, вместе с локтевым разгибателем запястья приводит кисть.

**M. flexor digitorum superficialis**, поверхностный сгибатель пальцев.

*Начало:* медиальный надмыщелок плечевой кости, венечный отросток локтевой кости, проксимальные две трети лучевой кости.

*Прикрепление:* ладонная поверхность основания средних фаланг II–V пальцев.

*Функция:* сгибает проксимальную и среднюю фаланги пальцев. При сильном сокращении сгибает кисть.

## 2. Глубокий слой мышц



**M. flexor digitorum profundus**, глубокий сгибатель пальцев.

*Начало:* проксимальные две трети локтевой кости и межкостная перепонка предплечья.

*Прикрепление:* ладонная поверхность основания дистальных фаланг II–V пальцев.

*Функция:* сгибает дистальные фаланги пальцев. При сильном сокращении сгибает кисть.

**M. flexor pollicis longus**, длинный сгибатель большого пальца.

*Начало:* передняя поверхность лучевой кости дистальнее ее бугристости, межкостная перепонка предплечья.

*Прикрепление:* основание дистальной фаланги I пальца.

*Функция:* сгибает дистальную фалангу I пальца (вместе с ней и сам палец), участвует в сгибании кисти.



**M. pronator quadratus**, квадратный пронатор.

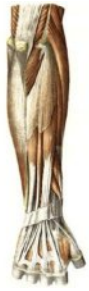*Начало:* передняя поверхность нижней трети локтевой кости.

*Прикрепление:* передняя поверхность нижней трети лучевой кости.

*Функция:* главный пронатор предплечья и кисти.

## II. Задняя группа мышц

### 1. Поверхностный слой мышц



**M. extensor carpi radialis longus**, длинный лучевой разгибатель запястья.

*Начало:* латеральный край плечевой кости, латеральный надмыщелок и латеральная межмышечная перегородка.

*Прикрепление:* основание II пястной кости.

*Функция:* сгибает предплечье, разгибает кисть. Вместе с лучевым сгибателем запястья отводит кисть.

**M. extensor carpi radialis brevis**, короткий лучевой разгибатель запястья.

*Начало:* латеральный надмыщелок плечевой кости, лучевая коллатеральная и кольцевая связка лучевой кости.

*Прикрепление:* основание III пястной кости.

*Функция:* разгибает кисть. Вместе с лучевым сгибателем запястья отводит кисть.

**M. extensor digitorum**, разгибатель пальцев.

*Начало:* латеральный надмыщелок плечевой кости, лучевая коллатеральная связка, кольцевая связка лучевой кости и фасция предплечья.

*Прикрепление:* основание дистальных и средних фаланг II – V пальцев.

*Функция:* разгибает II – V пальцы и всю кисть.

**M. extensor digiti minimi**, разгибатель мизинца.

*Начало:* латеральный надмыщелок плечевой кости, латеральная межмышечная перегородка, кольцевая связка лучевой кости и фасция предплечья.

*Прикрепление:* основание дистальной и средней фаланги мизинца вместе с сухожилием разгибателя пальцев.

*Функция:* разгибает мизинец.

**M. extensor carpi ulnaris**, локтевой разгибатель запястья.

*Начало:* латеральный надмыщелок плечевой кости, лучевая коллатеральная связка, задний край локтевой кости и фасция предплечья.

*Прикрепление:* бугристая V пястной кости.

*Функция:* разгибает кисть. Вместе с локтевым сгибателем запястья приводит кисть.

### 2. Глубокий слой мышц

**M. supinator**, супинатор.

*Начало:* латеральный надмыщелок плечевой кости, лучевая коллатеральная и кольцевая связки лучевой кости, гребень супинатора локтевой кости.



*Прикрепление:* латеральная поверхность проксимальной трети лучевой кости (до круглого пронатора).

*Функция:* разгибает предплечье в локтевом суставе и супинирует предплечье.



**M. abductor pollicis longus** , длинная мышца, отводящая большой палец.

*Начало:* задняя поверхность лучевой и локтевой костей, межкостная перепонка.

*Прикрепление:* основание I пястной кости.

*Функция:* отводит большой палец, участвует в отведении кисти.

**M. extensor pollicis brevis**, короткий разгибатель большого пальца.

*Начало:* межкостный край локтевой кости, межкостная перепонка, задняя поверхность лучевой кости.

*Прикрепление:* проксимальная фаланга I пальца.

*Функция:* разгибает проксимальную фалангу (вместе с ней и палец), отводит большой палец кисти.

**M. extensor pollicis longus**, длинный разгибатель большого пальца.

*Начало:* межкостные края локтевой и лучевой костей, задняя поверхность лучевой кости.

*Прикрепление:* дистальная фаланга большого пальца.

*Функция:* разгибает и частично приводит большой палец.

**M. extensor indicis**, разгибатель указательного пальца.

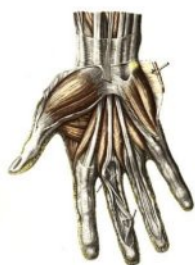*Начало:* задняя поверхность локтевой кости и межкостная перепонка.

*Прикрепление:* задняя поверхность проксимальной фаланги указательного пальца и его тыльный апоневроз.

*Функция:* разгибает указательный палец.

## МЫШЦЫ КИСТИ

### *Мышцы возвышения большого пальца (тенара)*



**M. abductor pollicis brevis** , короткая мышца, отводящая большой палец.

*Начало:* удерживатель сгибателей, бугорки ладьевидной кости и кости-трапеции.

*Прикрепление:* основание проксимальной фаланги большого пальца.

*Функция:* отводит большой палец и частично противопоставляет.

**M. opponens pollicis**, мышца, противопоставляющая большой палец кисти.

*Начало:* бугорок кости-трапеции и удерживатель сгибателей.

*Прикрепление:* I пястная кость.

*Функция:* противопоставляет большой палец кисти остальным пальцам.

**M. flexor pollicis brevis**, короткий сгибатель большого пальца.

*Начало:*

- поверхностная головка – от удерживателя сгибателей;
- глубокая головка – от кости-трапеции, трапециевидной и головчатой костей, основания I пястной кости.

*Прикрепление:* сесамовидные кости I пястно-фалангового сустава, основание проксимальной фаланги большого пальца.

*Функция:* сгибает проксимальную фалангу большого пальца ( и палец в целом). Участвует в приведении большого пальца.

**M. adductor pollicis**, мышца, приводящая большой палец.

*Начало:* косая головка – от головчатой кости и основания II и III пястных костей; поперечная головка – от ладонной поверхности III пястной кости.

*Прикрепление:* проксимальная фаланга большого пальца кисти.

*Функция:* приводит большой палец к указательному. Участвует в сгибании и частично - в противопоставлении большого пальца.

### **Мышцы возвышения мизинца (гипотенара)**

**M. palmaris brevis**, короткая ладонная мышца.

*Начало:* удерживатель сгибателей.

*Прикрепление:* кожа медиального края кисти.

*Функция:* образует слабовыраженные складки на коже возвышения мизинца.

**M. abductor digiti minimi**, мышца, отводящая мизинец.

*Начало:* гороховидная кость, сухожилие локтевого сгибателя запястья.

*Прикрепление:* локтевой край основания проксимальной фаланги мизинца.

*Функция:* отводит мизинец.

**M. opponens digiti minimi**, мышца, противопоставляющая мизинец.

*Начало:* удерживатель сгибателей, крючок крючковидной кости.

*Прикрепление:* медиальный край и передняя поверхность V пястной кости.

*Функция:* противопоставляет мизинец большому пальцу кисти.

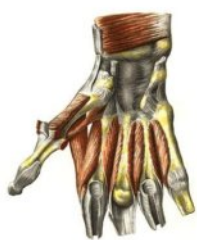**M. flexor digiti minimi**, сгибатель мизинца.

*Начало:* удерживатель сгибателей, крючок крючковидной кости.

*Прикрепление:* проксимальная фаланга мизинца.

*Функция:* сгибает мизинец.

## Средняя группа мышц



**Mm. lumbricales**, червеобразные мышцы.

*Начало:* сухожилия глубокого сгибателя пальцев.

*Прикрепление:* лучевая поверхность тыльного апоневроза II – V пальцев.

*Функция:* сгибают проксимальные фаланги и разгибают средние и дистальные фаланги II – V пальцев.

**Mm. interossei palmares**, ладонные межкостные мышцы.

*Начало:* локтевая поверхность II, лучевая поверхность IV и V пястных костей.

*Прикрепление:* проксимальные фаланги II, IV, V пальцев.

*Функция:* приводят II, IV и V пальцы к III пальцу.

**Mm. interossei dorsales**, тыльные межкостные мышцы.

*Начало:* тыльные поверхности I – V пястных костей.

*Прикрепление:* основания проксимальных фаланг II – V пальцев.

*Функция:* отводят I, II, IV пальцы от среднего пальца.

## ФАСЦИИ ВЕРХНЕЙ КОНЕЧНОСТИ ВЛАГАЛИЩА СУХОЖИЛИЙ

1. Дельтовидная фасция, **fascia deltoidea**, покрывает дельтовидную мышцу и дает в ее толщу отростки. Спереди переходит в грудную фасцию, сзади – в фасцию спины, внизу – в подмышечную фасцию. Переходит на плечо, где называется фасцией плеча.

2. Подмышечная фасция, **fascia axillaris**, выстилает подмышечную полость.

3. Фасция плеча, **fascia brachii**, покрывает мышцы плеча, и разделяет переднюю и заднюю группы мышц посредством медиальной и латеральной межмышечных перегородок, **septum intermusculare brachii mediale et laterale**. В локтевой ямке вплетается в апоневроз двуглавой мышцы, **aponeurosis m. bicipitis brachii**. Переходит на предплечье, где называется фасцией предплечья.

4. Фасция предплечья, **fascia antebrachii**, покрывает мышцы предплечья и разделяет их межмышечными перегородками. Дистально переходит в фасции ладони и тыла кисти. На границе с кистью образует утолщения, которые называются на тыльной поверхности удерживателем мышц разгибателей, **retinaculum musculorum extensorum**, а на ладонной поверхности удерживателем мышц сгибателей, **retinaculum musculorum flexorum**.

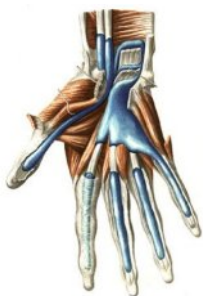Удерживатель разгибателей срастается с тыльной поверхностью лучевой и локтевой костей. От удерживателя отходят отростки, которые образуют под ним шесть костно-фиброзных каналов. В каналах проходят сухожилия мышц. Стенки каналов выстланы синовиальной оболочкой, которая заворачивается на

сухожилиях и образует их синовиальные влагалища. Влагалища выходят из-под удерживателя на кисть.

- В первом канале (считая от лучевой кости) проходят сухожилия длинной мышцы, отводящей большой палец кисти, и короткий разгибатель большого пальца.
- Во втором – сухожилия длинного и короткого лучевых разгибателей запястья.
- В третьем – сухожилие длинного разгибателя большого пальца кисти.
- В четвертом – сухожилия разгибателя пальцев и разгибателя указательного пальца.
- В пятом – сухожилие разгибателя мизинца; в шестом – сухожилие локтевого разгибателя запястья.

Удерживатель мышц сгибателей прикрепляется к бугорку кости-трапеции и крючку крючковидной кости.. Под ним образуются три канала: канал запястья, **sulcus carpi**, который разделяется на лучевой и локтевой отделы запястья, **canalis carpi radialis et canalis carpi ulnaris**.

В локтевом канале проходят локтевой нерв и сосуды, в лучевом канале – сухожилие лучевого сгибателя запястья, окруженное синовиальным влагалищем.



В канале запястья находятся два синовиальных влагалища:  
1) общее синовиальное влагалище сгибателей, **vaginae tendinae carpalis palmaris**. В него заключены 4 сухожилия поверхностного, 4 сухожилия глубокого сгибателей пальцев и срединный нерв. Это влагалище простирается до середины ладони, а медиально продолжается до основания дистальной фаланги мизинца;

2) влагалище сухожилия длинного сгибателя большого пальца кисти, **vagina tendinis m. flexoris pollicis longi**. В нем заключено сухожилие длинного сгибателя большого пальца кисти. Оно простирается до основания дистальной фаланги большого пальца.

Второй – четвертый пальцы имеют самостоятельные синовиальные влагалища сухожилий сгибателей пальцев кисти, **vaginae communis tendinum musculorum flexorum**. Они начинаются на уровне пястно-фаланговых суставов и заканчиваются у основания дистальных фаланг II–IV пальцев.

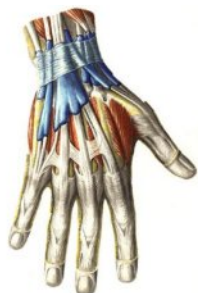**5. Фасция кисти.** Различают ладонную и тыльную фасции кисти.

Ладонная фасция образует поверхностную и глубокую пластинки.

Поверхностная пластинка покрывает мышцы возвышений большого пальца и мизинца, а на уровне червеобразных мышц и сухожилий сгибателей пальцев утолщается и вплетается в ладонный апоневроз, **aponeurosis palmaris**, который является продолжением сухожилия длинной ладонной мышцы. Ладонный апоневроз имеет треугольную форму. Его вершина обращена вверх, где она срастается с удерживателем сгибателей и сухожилием длинной ладонной

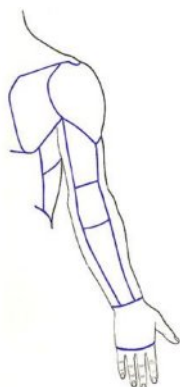
мышцы. Основание ладонного апоневроза обращено в сторону пальцев и участвует в образовании фиброзных влагалищ сухожилий сгибателей II–V пальцев. Кроме того, от ладонного апоневроза к коже ладони отходят соединительнотканые тяжи, которые образуют на коже характерные ладонные борозды.

Глубокая пластинка ладонной фасции покрывает межкостные мышцы, отделяя их от сухожилий сгибателей пальцев. Она срастается с надкостницей пястных костей.



Тыльная фасция кисти, **fascia dorsalis manus**, состоит также из двух пластинок. Поверхностная пластинка начинается от удерживателя разгибателей и заканчивается в области пальцев, срастаясь с сухожилиями разгибателей. Глубокая пластинка тыльной фасции покрывает тыльные межкостные мышцы. Она срастается с надкостницей пястных костей и соединяется с ладонной фасцией на уровне проксимальных фаланг пальцев.

## ТОПОГРАФИЯ ВЕРХНЕЙ КОНЕЧНОСТИ



На верхней конечности выделяют 7 областей:

- дельтовидная область,
- подмышечная область,
- область плеча (передняя и задняя),
- локтевые области (передняя и задняя),
- области предплечья (передняя и задняя),
- области запястья (передняя и задняя),
- области кисти (тыла кисти, ладони и пальцев).

1. Дельтовидная область, **regio deltoidea**, соответствует расположению дельтовидной мышцы.

2. Подмышечная область, **regio axillaris**, или подмышечная ямка, **fossa axillaris**.

Подмышечная ямка, **fossa axillaris**, – кожная ямка между грудной клеткой и плечом. Ее границы: передняя – складка кожи, соответствующая нижнему краю большой грудной мышцы; задняя – соответствует нижним краям широчайшей мышцы спины и большой круглой мышцы; медиальная – условная линия, соединяющая на грудной клетке переднюю и заднюю границы; латеральная – линия, соединяющая на внутренней поверхности плеча переднюю и заднюю границы.

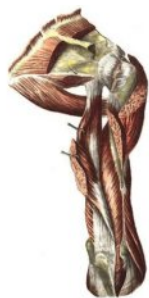Подмышечная полость открывается после удаления из подмышечной ямки кожи и фасции. Она имеет форму пирамиды, основание которой обращено вниз и латерально, а вершина – вверх и медиально. Основание представляет собой

нижнюю апертуру; ее границы совпадают с границами подмышечной ямки. На вершине имеется верхняя апертура, которая ограничивается спереди ключицей, медиально I ребром и сзади верхним краем лопатки.

Подмышечная полость имеет переднюю, заднюю, медиальную и латеральную стенки. Переднюю стенку образуют большая и малая грудные мышцы; заднюю – широчайшая мышца спины, большая круглая и подлопаточная мышцы; медиальную – передняя зубчатая мышца; латеральную – двуглавая мышца плеча, клювовидно-плечевая мышца и хирургическая шейка плечевой кости.

На передней стенке подмышечной полости выделяют три треугольника: ключично-грудной, грудной, и подгрудной. Первый треугольник ограничен ключицей и верхним краем малой грудной мышцы. Второй треугольник соответствует границам малой грудной мышцы. Третий треугольник ограничен нижними краями малой и большой грудных мышц.

На задней стенке подмышечной полости имеются два отверстия – трехстороннее (расположено медиально) и четырехстороннее (расположено латерально).



Трехстороннее отверстие, имеет три стенки, или стороны:

- верхняя стенка образована нижним краем подлопаточной мышцы;
- нижняя стенка – большой круглой мышцей;
- латеральная стенка – длинной головкой трехглавой мышцы плеча.

Четырехстороннее отверстие, имеет четыре стенки, или стороны:

- латеральная стенка образована хирургической шейкой плечевой кости;
- медиальная – длинной головкой трехглавой мышцы плеча;
- верхняя – нижним краем подлопаточной мышцы;
- нижняя – большой круглой мышцей.

### 3. Область плеча.

В задней области плеча располагается канал лучевого нерва, или плече-мышечный канал. Он образуется между трехглавой мышцей плеча и бороздой лучевого нерва плечевой кости. Имеет два отверстия – входное и выходное. Входное отверстие находится на медиальной поверхности плеча на границе между верхней и средней третью плеча. Выходное отверстие располагается на латеральной поверхности плеча на границе между средней и нижней третью плеча и находится между плечевой и плечелучевой мышцами.

В передней области плеча по сторонам от двуглавой мышцы располагаются две борозды: медиальная боковая и латеральная боковая, **sulcus bicipitalis medialis et sulcus bicipitalis lateralis**. Они являются границами между передней и задней областями плеча.

#### **4. Локтевые области.**

В передней локтевой области располагается локтевая ямка, **fossa cubitalis**.

Верхнюю границу ее и дно образует плечевая мышца, латеральную границу – плечелучевая мышца, медиальную границу – круглый пронатор. По бокам от этой ямки выделяют две борозды.

Медиальная борозда ограничена круглым пронатором (медиально) и плечевой мышцей (латерально).

Латеральная борозда ограничена с латеральной стороны плечелучевой мышцей, а с медиальной стороны – плечевой мышцей. Эта борозда сообщает канал лучевого нерва с лучевой бороздой предплечья.

В задней локтевой области имеются также две борозды – медиальная и латеральная, которые ограничены костными образованиями.

#### **5. Области предплечья.**

В передней области предплечья находятся три длинные борозды: лучевая, единная и локтевая. Лучевая борозда с латеральной стороны ограничена плечелучевой мышцей, с медиальной – лучевым сгибателем запястья. Срединная борозда находится между лучевым сгибателем запястья и поверхностным сгибателем пальцев. Локтевая борозда латерально ограничена поверхностным сгибателем пальцев, а медиально – локтевым сгибателем запястья.

#### **6. Области кисти.**

На кисти выделяют область тыла кисти, область ладони, ладонные и тыльные области пальцев.

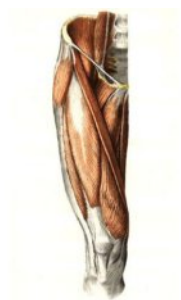# МЫШЦЫ НИЖНЕЙ КОНЕЧНОСТИ

Мышцы нижней конечности подразделяются на мышцы таза, бедра, голени и стопы.

## МЫШЦЫ ТАЗА

Мышцы таза подразделяются на переднюю и заднюю группы.

### 1. Передняя группа мышц



**M. iliopsoas**, подвздошно-поясничная мышца, состоит из **m. iliacus** и **m. psoas major**.

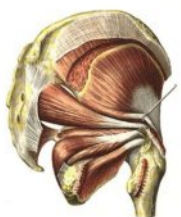*Начало:* подвздошная ямка, боковая поверхность тела XII грудного и I – V поясничных позвонков.

*Прикрепление:* малый вертел бедренной кости.

*Функция:* сгибает бедро, несколько поворачивая в латеральную сторону, при фиксированной нижней конечности сги-

бает туловище.

### 2. Задняя группа мышц



**M. gluteus maximus**, большая ягодичная мышца.

*Начало:* наружная поверхность крыла подвздошной кости.

*Прикрепление:* ягодичная бугристость бедренной кости.

*Функция:* разгибает бедро, поворачивая его несколько кнаружи.

**M. gluteus medius**, средняя ягодичная мышца.

*Начало:* наружная поверхность крыла подвздошной кости.,

*Прикрепление:* большой вертел бедренной кости.

*Функция:* отводит бедро.

**M. gluteus minimus**, малая ягодичная мышца.

*Начало:* наружная поверхность подвздошной кости.

*Прикрепление:* большой вертел бедренной кости.

*Функция:* отводит бедро.

**M. tensor fasciae latae**, напрягатель широкой фасции, располагается на латеральной стороне бедра между двумя листками бедренной фасции.

*Функция:* напрягает широкую фасцию.

**M. piriformis**, грушевидная мышца.

*Начало:* тазовая поверхность крестца.

*Прикрепление:* медиальная поверхность большого вертела.

*Функция:* отводит и вращает бедро кнаружи.



**M. obturatorius internus**, внутренняя запирающая мышца.

*Начало:* внутренняя поверхность тазовой кости вокруг запирающего отверстия.

*Прикрепление:* вертельная ямка бедренной кости.

*Функция:* вращает бедро кнаружи.

**Mm. gemelli**, мышцы-близнецы.

*Начало:* от седалищной ости, **m. gemellus superior**, и от седалищного бугра, **m. gemellus inferior**.

*Прикрепление:* вертельная ямка бедренной кости.

*Функция:* вращает бедро кнаружи.

**M. obturatorius externus**, наружная запирающая мышца.

*Начало и прикрепление:* как у внутренней запирающей мышцы.

*Функция:* вращает бедро кнаружи.

**M. quadratus femoris**, квадратная мышца бедра.

*Начало:* седалищный бугор.

*Прикрепление:* межвертельный гребень бедренной кости.

*Функция:* вращает бедро кнаружи.

## МЫШЦЫ БЕДРА

Мышцы бедра делятся на 3 группы: переднюю, заднюю и медиальную.

### 1. Передняя группа



**M. quadriceps femoris**, четырехглавая мышца, состоит из четырех головок:

- **M. rectus femoris**, прямая мышца бедра.

*Начало:* передняя подвздошная ость.

- **M. vastus lateralis**, латеральная широкая мышца.

*Начало:* межвертельная линия бедренной кости.

- **M. vastus medialis**, медиальная широкая мышца.

*Начало:* медиальная губа шероховатой линии бедренной кости.

- **M. vastus intermedius**, промежуточная широкая мышца.

*Начало:* передняя поверхность бедренной кости.

*Прикрепление:* все четыре головки образуют общее сухожилие, которое охватывает надколенник и прикрепляется к бугристости большеберцовой кости.

*Функция:* сгибает коленный сустав, а когда последний согнут, вращает голень кнутри.

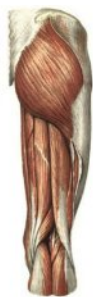**M. sartorius**, портняжная мышца.

*Начало:* верхняя передняя подвздошная ость.

*Прикрепление:* бугристость большеберцовой кости.

*Функция:* сгибает бедро и голень и участвует в повороте бедра и голени кнаружи.

## 2. Задняя группа



**M. semitendinosus**, полусухожильная мышца.

*Начало:* седалищный бугор.

*Прикрепление:* **tuberositas tibiae** и фасции голени.

**M. semimembranosus**, полуперепончатая мышца.

*Начало:* седалищный бугор.

*Прикрепление:* медиальный мыщелок большеберцовой кости.

**M. biceps femoris**, двуглавая мышца бедра, состоит из двух головок:

- **Caput longum**, длинная головка.
- *Начало:* седалищный бугор.
- **Caput breve**, короткая головка.

*Начало:* латеральная губа шероховатой линии бедра.

*Прикрепление:* обе головки, соединившись вместе, прикрепляются к головке малоберцовой кости.

*Функция:* так как эти мышцы перебрасываются через два сустава, то при фиксированном тазе они, действуя вместе, сгибают голень в коленном суставе, разгибают бедро в тазобедренном суставе.

## 3. Медиальная группа



**M. pectineus**, гребешковая мышца.

*Начало:* верхняя ветвь лобковой кости.

*Прикрепление:* **linea pectinea** бедренной кости.

**M. adductor longus**, длинная приводящая мышца.

*Начало:* верхняя ветвь лобковой кости.

*Прикрепление:* медиальная губа шероховатой линии бедра.

**M. adductor brevis**, короткая приводящая мышца.

*Начало:* передняя поверхность лобковой кости.

*Прикрепление:* медиальная губа шероховатой линии бедра.

**M. adductor magnus**, большая приводящая мышца.

*Начало:* ветви лобковой и седалищной кости.

*Прикрепление:* медиальная губа шероховатой линии бедра.

**M. gracilis**, тонкая мышца.

*Начало:* нижняя ветвь лобковой кости.

*Прикрепление:* фасция голени у ее бугристости.

*Функция:* все приводящие мышцы производят приведение бедра в тазобедренном суставе.

## МЫШЦЫ ГОЛЕНИ

На голени различают три группы мышц: переднюю, заднюю и латеральную.

### 1. Передняя группа



**M. tibialis anterior**, передняя большеберцовая мышца.  
*Начало:* латеральный мыщелок большеберцовой кости.  
*Прикрепление:* медиальная клиновидная кость стопы.  
*Функция:* производит разгибание стопы (тыльное сгибание) и приподнимает ее медиальный край (супинация).

**M. extensor digitorum longus**, длинный разгибатель пальцев.

*Начало:* латеральный мыщелок большеберцовой кости и головка малоберцовой кости.

*Прикрепление:* сухожильное растяжение на тыле II–V пальцев.

*Функция:* производит разгибание стопы (тыльное сгибание), приподнимает ее латеральный край (пронация).

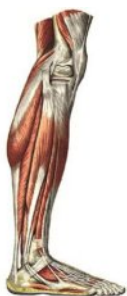**M. extensor hallucis longus**, длинный разгибатель большого пальца стопы.

*Начало:* медиальная сторона малоберцовой кости.

*Прикрепление:* дистальная фаланга большого пальца.

*Функция:* производит разгибание стопы (тыльное сгибание), приподнимает ее медиальный край (супинация) и разгибает большой палец.

### 2. Латеральная группа



**M. peroneus (fibularis) longus**, длинная малоберцовая мышца.

*Начало:* головка малоберцовой кости.

*Прикрепление:* медиальная клиновидная и I плюсневая кости.

**M. peroneus (fibularis) brevis**, короткая малоберцовая мышца, лежит под предыдущей.

*Прикрепление:* бугристость V плюсневой кости.

*Функция:* обе малоберцовые мышцы производят пронацию стопы, опуская ее медиальный край.



### 3. Задняя группа

#### Поверхностный слой



**M. triceps surae**, трехглавая мышца голени состоит из двух мышц – икроножной и камбаловидной. Обе мышцы соединяются внизу в общее сухожилие.

- **M. gastrocnemius**, икроножная мышца.

*Начало:* от мыщелков бедренной кости.

- **M. soleus**, камбаловидная мышца.

*Начало:* **linea solea** большеберцовой кости.

*Прикрепление:* общее сухожилие обеих мышц, **tendo calcaneus (Achillis)**, прикрепляется к пяточному бугру.

*Функция:* трехглавая мышца голени производит подошвенное сгибание стопы. Икроножная мышца, кроме того, производит сгибание в коленном суставе.

**M. plantaris**, подошвенная мышца.

*Начало:* латеральный надмыщелок бедра и косая подколенная ямка.

*Прикрепление:* пяточный бугор.

*Функция:* натягивает капсулу коленного сустава, участвует в сгибании голени и стопы.

#### Глубокий слой



**M. popliteus**, подколенная мышца.

*Начало:* наружная поверхность латерального мыщелка бедра (ниже прикрепления малоберцовой коллатеральной связки).

*Прикрепление:* треугольная площадка на задней поверхности большеберцовой кости, над линией камбаловидной мышцы.

*Функция:* сгибает голень, поворачивая ее кнутри; натягивает капсулу коленного сустава, предохраняя синовиальную мембрану от ущемления.

**M. flexor digitorum longus**, длинный сгибатель пальцев.

*Начало:* задняя поверхность большеберцовой кости.

*Прикрепление:* дистальные фаланги II – V пальцев стопы.

*Функция:* мышца производит подошвенное сгибание стопы и супинацию ее.

**M. flexor hallucis longus**, длинный сгибатель большого пальца стопы.

*Начало:* тело малоберцовой кости.

*Прикрепление:* дистальная фаланга большого пальца стопы.

*Функция:* сгибает большой палец.

**M. tibialis posterior**, задняя большеберцовая мышца.

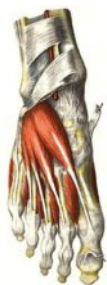*Начало:* тело большеберцовой и малоберцовой костей, межкостная мембрана голени.

*Прикрепление:* бугристость ладьевидной кости.

*Функция:* приводит стопу, а также производит подошвенное сгибание.

## МЫШЦЫ СТОПЫ

### *Мышцы тыла стопы*



**M. extensor digitorum brevis**, короткий разгибатель пальцев.

*Начало:* передние отделы верхней и латеральной поверхности пяточной кости.

*Прикрепление:* основания средних и дистальных фаланг.

*Функция:* производит разгибание I – IV пальцев.

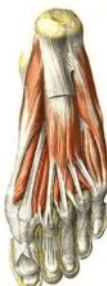**M. extensor hallucis brevis**, короткий разгибатель большого пальца стопы.

*Начало:* верхняя поверхность пяточной кости, в переднем ее отделе.

*Прикрепление:* тыльная сторона основания проксимальной фаланги большого пальца стопы.

*Функция:* разгибает большой палец.

### *Подошвенные мышцы*



Образуют три группы: медиальную (мышцы большого пальца), латеральную (мышцы мизинца) и среднюю, лежащую в середине подошвы.

### **Мышцы медиальной группы**

**M. abductor hallucis**, отводящая мышца большого пальца.

*Начало:* медиальный отросток бугра пяточной кости.

*Прикрепление:* медиальная сторона основания проксимальной фаланги большого пальца стопы.

**M. flexor hallucis brevis**, короткий сгибатель большого пальца.

*Начало:* медиальная сторона подошвенной поверхности кубовидной кости, клиновидные кости и связки на подошве стопы.

*Прикрепление:* к проксимальной фаланге большого пальца стопы.

**M. adductor hallucis**, приводящая мышца большого пальца.

*Начало:* **caput obliquum**, косая головка – кубовидная, латеральная клиновидная, основания II, III и IV плюсневых костей и сухожилие длинной мало-

берцовой мышцы; **caput transversum**, поперечная головка – капсулы плюсне-фаланговых суставов III–V пальцев.

*Прикрепление:* основание проксимальной фаланги большого пальца стопы и латеральная сесамовидная кость.

*Функция:* производят движения большого пальца стопы.

### Мышцы латеральной группы

**M. abductor digiti minimi**, отводящая мышца мизинца.

*Начало:* подошвенная поверхность пяточного бугра, бугристость V плюсневой кости и подошвенный апоневроз.

*Прикрепление:* латеральная сторона проксимальной фаланги мизинца.

**M. flexor digiti minimi brevis**, короткий сгибатель мизинца.

*Начало:* медиальная сторона подошвенной поверхности V плюсневой кости, влагалище сухожилия длинной малоберцовой мышцы и длинная подошвенная связка.

*Прикрепление:* основание проксимальной фаланги мизинца.

*Функция:* производят движения мизинца стопы.

### Мышцы средней группы

**M. flexor digitorum brevis**, короткий сгибатель пальцев. Лежит под подошвенным апоневрозом.

*Начало:* передняя часть пяточного бугра и подошвенный апоневроз.

*Прикрепление:* средние фаланги II–V пальцев.

*Функция:* сгибает II–V пальцы, укрепляет свод стопы.

**M. quadratus plantae**, квадратная мышца подошвы. Лежит под коротким сгибателем пальцев, участвует в сгибании пальцев стопы.

*Начало:* нижняя поверхность пяточной кости, длинная подошвенная связка.

*Прикрепление:* сухожилия длинного сгибателя пальцев (II–IV).

**Mm. lumbricales**, червеобразные мышцы.

*Начало:* от сухожилий длинного сгибателя пальцев.

*Прикрепление:* проксимальные фаланги пальцев (II–V).

*Функция:* сгибает проксимальные фаланги.

**Mm. interossei**, межкостные мышцы. Располагаются в промежутках между плюсневыми костями. Разделяются на подошвенные и тыльные.

**mm. interossei plantares**, подошвенные межкостные мышцы.

*Начало:* основание и медиальная поверхность тел III–V плюсневых костей стопы.

*Прикрепление:* вплетаются в тыльный апоневроз.

**mm. interossei dorsales**, тыльные межкостные мышцы.

*Начало:* начинаются от обращенных к друг другу поверхностей смежных плюсневых костей.

*Прикрепление:* основание проксимальных фаланг и сухожилия длинного разгибателя пальцев.

*Функция:* приводят и разводят пальцы.

## ФАСЦИИ НИЖНЕЙ КОНЕЧНОСТИ

Подвздошно-поясничная мышца в пределах живота покрыта подвздошной фасцией, **fascia iliaca**. Ниже паховой связки **fascia iliaca** спускается на бедро, переходя в широкую фасцию бедра, окружающую мышцы бедра.



Широкая фасция бедра, **fascia lata**, в области бедренного треугольника расщепляется на две пластинки: поверхностную и глубокую. Глубокая пластинка идет позади бедренных сосудов, а поверхностная проходит впереди сосудов и сбоку от бедренной вены оканчивается свободным серповидным краем, **margo falciformis**. Этот край ограничивает углубление, называемое подкожной щелью, **hiatus saphenus**.

В **margo falciformis** различают два рога: верхний, **cornu superius**, и нижний, **cornu inferius**, через который перекидывается **v. saphena magna**, впадающая в бедренную вену. Фасция в этом месте пронизана лимфатическими сосудами: продырявленная (решетчатая) фасция, **fascia cribrosa**.

Широкая фасция, окружая мускулатуру бедра, отдает в глубину межмышечные перегородки: латеральную, **septum intermusculare femoris laterale**, и медиальную, **septum intermusculare femoris mediale**. Эти перегородки отделяют переднюю группу мышц бедра от медиальной и задней групп. На латеральной поверхности бедра **fascia lata** образует широкую утолщенную полосу – **tractus iliotibialis**, в которую вплетается **m. tensor fasciae latae**.

Дистально **fascia lata** переходит в фасцию голени, **fascia cruris**. Эта фасция отдает две межмышечные перегородки: переднюю, **septum intermusculare cruris anterius**, заднюю, **septum intermusculare cruris posterius**; они отделяют латеральную группу мышц голени от передней и задней групп. На задней стороне голени фасция образует глубокую пластинку, отделяющую трехглавую мышцу голени от глубокого слоя мышц задней группы (**lamina profunda posterior**).

На передней поверхности голени выше лодыжек фасция голени образует утолщение, удерживатель мышц разгибателей, **retinaculum mm. extensorum superius**. Эта связка прижимает к костям сухожилия передних мышц голени. Такое же значение имеет и находящийся более дистально **retinaculum mm. extensorum inferius**.

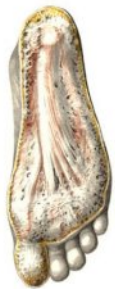



Утолщение фасции позади медиальной лодыжки образует связку **retinaculum mm. flexorum**, а позади латеральной лодыжки – **retinaculum mm. peroneorum superius et inferius**. От удерживателей мышц к костям отходят фиброзные перегородки, ограничивающие костно-фиброзные каналы для прохождения сухожилий, сосудов и нервов.



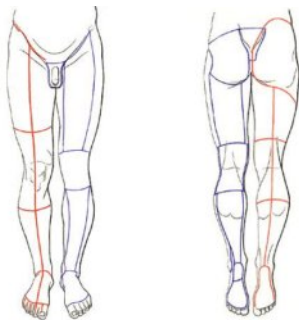
На стопе имеются тыльная и подошвенная фасции, **fasciae dorsalis et plantaris**. Они делятся на поверхностные и глубокие пластинки, **laminae superficialis et profunda**. Поверхностная пластинка тыльной фасции расширяется на сухожилиях мышц-разгибателей, а глубокая лежит на плюсневых костях, ограничивая межкостные (межплюсневые) промежутки.



На подошве поверхностная пластинка сильно утолщена и образует подошвенный апоневроз, **aponeurosis plantaris**, который занимает среднюю часть подошвы. Сзади он прикрепляется к пяточному бугру, а спереди расщепляется на пучки, достигающие оснований пальцев. Подошвенный апоневроз играет большую роль в укреплении сводов стопы.

Глубокая пластинка подошвенной фасции находится под сухожилиями мышц-сгибателей на плюсневых костях, замыкая вместе с глубокой пластинкой тыльной фасции межплюсневые промежутки, в которых лежат межкостные мышцы.

## ТОПОГРАФИЯ НИЖНЕЙ КОНЕЧНОСТИ

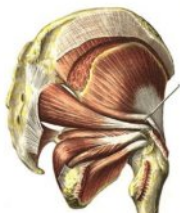

В области нижней конечности различают области:

- ягодичная область, **regio glutealis**,
- тазобедренная область, **regio coxae**,
- область бедра, **regio femoris** (передняя, задняя),
- область голени, **regio cruris** (передняя, задняя, икроножная, голеностопная, лодыжечные),
- область стопы, **regio pedis** (тыльная, подошвенная, пяточная области, медиальный и латеральные края стопы).

### Отверстия, борозды и каналы для сосудов и нервов

Через большое седалищное отверстие, **foramen ischiadicum majus**, проходит грушевидная мышца, выше и ниже которой остаются промежутки:



- **foramen suprapiriforme** (надгрушевидное отверстие),

- **foramen infrapiriforme** (подгрушевидное отверстие), через которые проходят из полости таза в ягодичную область сосуды и нервы.

Запирательная борозда, **sulcus obturatorius**, лобковой кости, дополняемая снизу запирательной мембраной и внутренней запирательной мышцей, превращается в канал, **canalis obturatorius**, через который проходят одноименные сосуды и нервы.



Над тазовой костью от **spina iliaca anterior superior** до **tuberculum pubicum** перекидывается паховая связка, **ligamentum inguinale**. Подвздошно-гребенчатая дуга, **arcus iliopectineus**, делит пространство под паховой связкой на две лакуны: мышечную, **lacuna musculorum** (латерально), и сосудистую, **lacuna vasorum** (медиально).

Подвздошно-гребенчатая борозда, **sulcus iliopectineus**, лежит между **m. iliopsoas** латерально и **m. pectineus** медиально, а затем продолжается в **sulcus femoralis anterior**.

Обе борозды лежат в бедренном треугольнике, **trigonum femorale** (скарповский треугольник, **trigonum Scarpa**), ограниченном сверху паховой связкой, латерально портняжной мышцей, медиально длинной отводящей мышцей.



На вершине этого треугольника **sulcus femoralis anterior** переходит в приводящий канал, **canalis adductorius** (Гунтеров канал, **canalis Hunteri**), идущий в подколенную ямку (**canalis femoropopliteus**). Канал образован с латеральной стороны **m. vastus medialis**, с медиальной **m. adductor magnus** и спереди – сухожильной пластинкой, **lamina vastoadductoria**. Приводящий канал содержит бедренные артерию и вену и подкожный (скрытый) нерв



Приводящий канал открывается в подколенную ямку, **fossa poplitea**, имеющую форму ромба. Вверху ямка ограничена **mm. semimembranosus**, **semitendinosus** (медиально) и **biceps femoris** (латерально), а внизу – обеими головками **mm. gastrocnemii**.

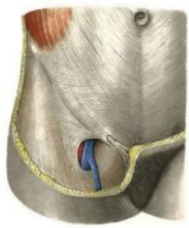В подколенной ямке проходят седалищный нерв (или две его ветви, на которые он распадается), а также подколенные вена и артерия, расположение которых с поверхности в глубину сокращенно обозначают «НЕВА».

Из подколенной ямки начинается голенно-подколенный канал, **canalis cruropopliteus**, который идет между поверхностным и глубоким слоями задних мышц голени и образован спереди большеберцовой мышцей, а сзади камбаловидной мышцей. Ответвлением этого канала является **canalis musculoperoneus inferior** (нижний мышечно-малоберцовый канал), образованный средней третью малоберцовой кости и **mm. flexor hallucis longus et tibialis posterior**.

Между длинной малоберцовой мышцей и головкой малоберцовой кости расположен верхний малоберцовый канал, **canalis musculoperoneus superior**.

На подошве соответственно ходу подошвенных сосудов и нервов имеются две борозды по краям **m. flexor digitorum brevis**: медиальная, **sulcus plantaris medialis**, и латеральная подошвенная борозда, **sulcus plantaris lateralis**, в которых располагаются одноименные сосуды и нервы.

## БЕДРЕННЫЙ КАНАЛ



В норме бедренного канала не существует, он формируется при выходе бедренной грыжи. Канал имеет входное, или внутреннее, отверстие – это бедренное кольцо, **anulus femoralis**.

Бедренное кольцо образовано с латеральной стороны бедренной веной, спереди и сверху – паховой связкой, с медиальной стороны – лакунарной связкой, **ligamentum lacunare**, сзади – гребенчатой связкой, или фасцией, **ligamentum pectineale**.

Выходное, или наружное, отверстие бедренного канала – это подкожная щель, **hiatus saphenus**.

Бедренный канал, **canalis femoralis**, имеет три стенки:

- латеральную, образованную бедренной веной;
- заднюю, образованную глубокой пластинкой широкой фасции бедра;
- переднюю, образованную паховой связкой и верхним рогом серповидного края.

## ТЕСТЫ ДЛЯ КОНТРОЛЯ ЗНАНИЙ

**001. Назовите основные части поперечно-полосатых мышц.**

- A. Caput.
- Б. Venter.
- В. Tendo.
- Г. Aponeurosis.

**002. Назовите составные анатомические элементы поперечно-полосатой мышцы.**

- A. Endomysium.
- Б. Epimysium
- В. Perimysium
- Г. Peritendineum.

**003. Назовите сухожилие широкой мышцы.**

- A. Fascia.
- Б. Aponeurosis.
- В. Tendo.
- Г. Intersectio tendinea.

**004. Назовите образования, являющиеся производными фасций.**

- A. Septum intermusculare.
- Б. Retinaculum flexorum.
- В. Retinaculum extensorum.
- Г. Lig. metacarpeum trasversum profundum.

**005. Укажите, чем определяется подъемная сила мышц?**

- A. Длиной мышцы.
- Б. Площадью анатомического поперечника.
- В. Углом прикрепления к кости.
- Г. Площадью физиологического поперечника.

**006. Назовите основные элементы синовиального влагалища сухожилия мышцы.**

- A. Peritendineum.
- Б. Epitendineum.
- В. Mesotendineum
- Г. Perineurium

**007. Назовите элементы вспомогательного аппарата мышц.**

- A. Синовиальные влагалища сухожилий.
- Б. Фиброзные влагалища сухожилий.
- В. Фасции.
- Г. Сесамовидные кости.

**008. Укажите, в чем проявляется роль фасций как вспомогательного аппарата мышц.**

- А. Является местом начала некоторых мышц.
- Б. Является местом прикрепления некоторых мышц.
- В. Определяет направление мышечной тяги.
- Г. Определяет объем сокращения мышечного брюшка.

**009. Назовите критерии классификации поперечно-полосатых мышц.**

- А. По форме.
- Б. По строению.
- В. По анатомическому поперечнику.
- Г. По функции.

**010. Назовите структурную и функциональную единицы поперечно-полосатой мышцы.**

- А. Миофибрилла.
- Б. Мышечное волокно.
- В. Пучок мышечных волокон.
- Г. Мион.

**011. Назовите группы мышц на голове.**

- А. Мимические.
- Б. Жевательные.
- В. Подчелюстные.
- Г. Мышцы внутренних органов головы.

**012. Назовите части надчерепной мышцы.**

- А. Лобное брюшко.
- Б. Теменное брюшко.
- В. Затылочное брюшко.
- Г. Сухожильный шлем.

**013. Укажите мышцы, окружающие глазную щель.**

- А. *Musculus orbicularis oculi*.
- Б. *Musculus corrugator supercilii*.
- В. *Musculus levator supercilii*.
- Г. *Musculus procerus*.

**014. Укажите мышцы, окружающие носовое отверстие.**

- А. Носовая мышца.
- Б. Мышца, поднимающая крыло носа.
- В. Мышца, опускающая перегородку носа.
- Г. Мышца, поднимающая перегородку носа.

**015. Укажите мышцы, окружающие ротовую щель.**

- А. M.levator anguli oris.
- Б. M.. depressor labii inferioris.
- В. M. orbicularis oris.
- Г. M. masseter.

**016. Назовите части круговой мышцы рта.**

- А. Краевая.
- Б. Медиальная.
- В. Губная.
- Г. Латеральная.

**017. Назовите жевательные мышцы.**

- А. Musculus buccinator.
- Б. Musculus masseter.
- В. Musculus orbicularis oris.
- Г. Musculus pterygoideus lateralis.

**018. Укажите место прикрепления височной мышцы к нижней челюсти.**

- А. Angulus mandibulae.
- Б. Tuberositas pterygoidea.
- В. Processus coronoideus.
- Г. Processus condylaris.

**019. Укажите место прикрепления медиальной крыловидной мышцы к нижней челюсти.**

- А. Fovea pterygoidea.
- Б. Angulus mandibulae.
- В. Tuberositas pterygoidea.
- Г. Incisura mandibulae.

**020. Укажите место прикрепления жевательной мышцы к нижней челюсти.**

- А. Protuberantia mentatis.
- Б. Tuberositas masseterica.
- В. Processus condylaris
- Г. Corpus mandibulae.

- 021. Укажите место прикрепления латеральной крыловидной мышцы к нижней челюсти.**
- А. Collum mandibulae.
  - Б. Fovea pterygoidea.
  - В. Capsula articularis (art temporomandibularis).
  - Г. Angulus mandibulae.
- 022. Назовите мышцы, вызывающие движение нижней челюсти назад.**
- А. Передние пучки musculus temporalis.
  - Б. Musculus pterygoideus lateralis.
  - В. Musculus pterygoideus medialis.
  - Г. Задние пучки musculus temporalis.
- 023. Назовите мышцы, вызывающие движения нижней челюсти вперед и в сторону.**
- А. Musculus pterygoideus medialis.
  - Б. Musculus temporalis.
  - В. Musculus pterygoideus lateralis.
  - Г. Musculus digastricus.
- 024. Назовите мышцы, опускающие нижнюю челюсть.**
- А. Musculus mylohyoideus.
  - Б. Musculus geniohyoideus.
  - В. Musculus digastricus.
  - Г. Musculus buccinator.
- 025. Назовите особенности, присущие мимическим мышцам.**
- А. Располагаются непосредственно под кожей.
  - Б. Не имеют фасций и прикрепляются к коже.
  - В. Сосредоточены вокруг отверстий черепа.
  - Г. При сокращении формируют "мим".
- 026. Укажите, из каких структур развиваются жевательные и мимические мышцы.**
- А. Миотомы шейных сомитов.
  - Б. Мезенхима 1-й висцеральной дуги.
  - В. Мезенхима 2-й висцеральной дуги.
  - Г. Мезенхима 3-й висцеральной дуги.

**027. Назовите части круговой мышцы глаза.**

- А. Pars orbitalis.
- Б. Pars nasalis.
- В. Pars lacrimalis.
- Г. Pars medialis.

**028. Назовите мышцы, формирующие "мим" смеха.**

- А. Musculus zygomaticus major.
- Б. Musculus levator anguli oris.
- В. Musculus risorius.
- Г. Musculus mentalis.

**029. Назовите мышцы, формирующие "мим" печали, огорчения.**

- А. Musculus zygomaticus minor.
- Б. Musculus orbicularis oris.
- В. Musculus depressor anguli oris.
- Г. Musculus platysma.

**030. Укажите наиболее хорошо выраженные фасции головы.**

- А. Височная.
- Б. Жевательная.
- В. Околоушная.
- Г. Поверхностная фасция лица.

**031. Укажите, какие пространства различают на своде черепа.**

- А. Подкожное.
- Б. Подапоневротическое.
- В. Поднадкостничное.
- Г. Подмышечное.

**032. Укажите, какие пространства выделяют в височной области.**

- А. Поверхностное височное.
- Б. Межапоневротическое.
- В. Подапоневротическое.
- Г. Глубокое височное.

**033. Укажите, какие пространства расположены в боковой области лица.**

- А. Жевательно-челюстное.
- Б. Межкрыловидное.
- В. Подкрыловидное.
- Г. Надкрыловидное.



- 034. Назовите, какое пространство ограничивается латеральной крыло-видной и височной мышцами.**
- А. Межкрыловидное.
  - Б. Надкрыловидное.
  - В. Крыловидно-челюстное.
  - Г. Височно-крыловидное.
- 035. Назовите основные группы мышц шеи.**
- А. Поверхностные.
  - Б. Наружные.
  - В. Глубокие.
  - Г. Внутренние.
- 036. Укажите поверхностные мышцы шеи.**
- А. Platysma.
  - Б. M. scalenus anterior..
  - В. M. sternocleidomastoideus.
  - Г. M. sternothyroideus.
- 037. Укажите глубокие мышцы шеи.**
- А. M. thyrohyoideus.
  - Б. M. scalenus medius.
  - В. M. longus capitis.
  - Г. M. scalenus posterior.
- 038. Укажите надподъязычные мышцы.**
- А. Musculus digastricus.
  - Б. Musculus mylohyoideus.
  - В. Musculus sternocleidomastoideus.
  - Г. Musculus geniohyoideus.
- 039. Укажите подподъязычные мышцы.**
- А. Musculus stylohyoideus.
  - Б. Musculus omohyoideus.
  - В. Musculus sternohyoideus.
  - Г. Musculus thyrohyoideus.
- 040. Укажите глубокие мышцы шеи, прикрепляющиеся к первому ребру.**
- А. Musculus longus colli.
  - Б. Musculus scalenus anterior.
  - В. Musculus scalenus posterior.
  - Г. Musculus rectus capitis lateralis.

**041. Укажите функции, свойственные грудинно-ключично-сосцевидной мышце при одно- и двухстороннем сокращениях.**

- А. Наклон головы в свою сторону.
- Б. Создание позы "любопытства".
- В. Поворот головы в противоположную сторону.
- Г. Наклон головы вперед.

**042. Укажите функции подкожной мышцы шеи.**

- А. Поднимает ребра.
- Б. Опускает угол рта вниз и латерально.
- В. Опускает нижнюю челюсть.
- Г. Предохраняет подкожные вены от сдавления.

**043. Назовите мышцы, прикрепляющиеся к подъязычной кости.**

- А. *M. digastricus*.
- Б. *M. stylohyoideus*.
- В. *M. omohyoideus*.
- Г. *M. mylohyoideus*.

**044. Укажите области шеи.**

- А. *Regio cervicalis anterior*.
- Б. *Regio cervicalis medialis*.
- В. *Regio cervicalis lateralis*.
- Г. *Regio nuchae*.

**045. Назовите треугольники передней области шеи.**

- А. *Trigonum mediale*.
- Б. *Trigonum omotracheale*.
- В. *Trigonum caroticum*.
- Г. *Trigonum linguale*.

**046. Назовите треугольники латеральной области шеи.**

- А. *Trigonum submandibulare*.
- Б. *Trigonum omotrapezoideum*.
- В. *Trigonum omoclaviculare*.
- Г. *Trigonum retromandibulare*.

**047. Назовите основные фасции шеи.**

- А. *Lamina superficialis*.
- Б. *Lamina retrovisceralis*.
- В. *Lamina pretrachealis*.
- Г. *Lamina prevertebralis*.

- 048. Укажите, чем ограничен сонный треугольник шеи.**
- А. Musculus sternocleidomastoideus.
  - Б. Musculus mylohyoideus.
  - В. Musculus digastricus.
  - Г. Musculus omohyoideus.
- 049. Укажите, чем ограничено нагрудное межапоневротическое пространство.**
- А. Яремной вырезкой грудины.
  - Б. Ключицей.
  - В. Поверхностной фасцией шеи.
  - Г. Предтрахеальной фасцией шеи.
- 050. Укажите, чем ограничено предлестничное пространство.**
- А. Musculus scalenus medius.
  - Б. Musculus scalenus anterior.
  - В. Musculus sternohyoideus.
  - Г. Musculus sternothyroideus.
- 051. Укажите, чем ограничено межлестничное пространство.**
- А. Musculus scalenus anterior.
  - Б. Clavicula.
  - В. Musculus scalenus medius.
  - Г. Costa prima.
- 052. Укажите, между какими образованиями заключено позадивисцеральное пространство шеи.**
- А. Lamina pretrachealis.
  - Б. Lamina prevertebralis.
  - В. Pharynx.
  - Г. Larynx.
- 053. Укажите, между какими образованиями заключено предвисцеральное пространство шеи.**
- А. Lamina superficialis.
  - Б. Lamina pretrachealis.
  - В. Trachea.
  - Г. Oesophagus.

**054. Укажите, какие мышцы ограничивают поднижнечелюстной треугольник.**

А. *M. stylohyoideus*.

Б. *M. mylohyoideus*.

В. *M. digastricus*.

Г. *M. omohyoideus*.

**055. Укажите, что ограничивает подбородочный треугольник.**

А. Переднее брюшко двубрюшной мышцы.

Б. Шов челюстно-подъязычных мышц.

В. Тело подъязычной кости.

Г. Основание нижней челюсти.

**056. Укажите поверхностные мышцы спины.**

А. *M. rhomboideus major*.

Б. *M. serratus posterior inferior*.

В. *M. spinalis*.

Г. *M. serratus posterior superior*.

**057. Укажите места прикрепления трапецевидной мышцы.**

А. Клювовидный отросток.

Б. Латеральный конец ключицы.

В. Акромион.

Г. Ость лопатки.

**058. Укажите функции широчайшей мышцы спины.**

А. Отведение плеча.

Б. Приведение плеча.

В. Вращение плеча наружу.

Г. Вращение плеча внутрь.

**059. Назовите глубокие мышцы спины.**

А. *Musculus erector spinae*.

Б. *Musculus longissimus*.

В. *Musculus transversospinalis*.

Г. *Musculi multifidi*.

**060. Укажите, где прикрепляется *musculus latissimus dorsi*.**

А. *Crista tuberculi majoris humeri*.

Б. *Crista tuberculi minoris humeri*.

В. *Costae VII–X*.

Г. *Processus spinosi vertebrae thoracicae*.

**061. Какова функция *musculus serratus posterior superior*?**

- А. Поднимает ребра.
- Б. Поднимает лопатку.
- В. Вращает лопатку.
- Г. Сгибает позвоночный столб.

**062. Укажите, где прикрепляется *musculus pectoralis major*.**

- А. Acromion.
- Б. Processus coracoideus scapulae
- В. Crista tuberculi majoris humeri.
- Г. Crista tuberculi minoris humeri.

**063. Укажите, где прикрепляется *musculus serratus anterior*.**

- А. Margo medialis scapulae.
- Б. Margo lateralis scapulae.
- В. Costae II–VIII.
- Г. Processus spinosi vertebrae thoracicae.

**064. Укажите, где прикрепляется *musculus rhomboideus major*.**

- А. Processus spinosi vertebrae thoracicae.
- Б. Costae II–VIII.
- В. Margo medialis scapulae.
- Г. Margo lateralis scapulae.

**065. Какова функция *musculus splenius cervicis* при двустороннем сокращении?**

- А. Сгибает шейную часть позвоночника.
- Б. Разгибает шейную часть позвоночника.
- В. Поднимает ребра.
- Г. Наклоняет голову вперед.

**066. Укажите, где начинается *musculus rectus capitis posterior major*.**

- А. Processus spinosus axis.
- Б. Processus spinosus atlantis.
- В. Processus transversus axis.
- Г. Processus transversus atlantis.

**067. Укажите, где прикрепляется *musculus infraspinatus*.**

- А. Tuberculum majus humeri.
- Б. Tuberculum minus humeri.
- В. Tuberositas deltoidea humeri.
- Г. Collum chirurgicum humeri.

**068. Укажите, где прикрепляется *musculus biceps brachii*.**

А. *Tuberositas ulnae*.

Б. *Tuberositas radii*.

В. *Collum radii*.

Г. *Olecranon*.

**069. Какова функция *musculus brachialis*?**

А. Разгибает плечо.

Б. Сгибает плечо.

В. Разгибает предплечье.

Г. Сгибает предплечье.

**070. Укажите, где прикрепляется *musculus triceps brachii*.**

А. *Tuberositas ulnae*.

Б. *Tuberositas radii*.

В. *Collum radii*.

Г. *Olecranon*.

**071. Укажите, где начинается *musculus flexor carpi radialis*.**

А. *Epicondylus lateralis humeri*.

Б. *Epicondylus medialis humeri*.

В. *Olecranon*.

Г. *Tuberositas radii*.

**072. Укажите, где начинается *musculus extensor digitorum*.**

А. *Epicondylus lateralis humeri*.

Б. *Epicondylus medialis humeri*.

В. *Olecranon*.

Г. *Tuberositas radii*.

**073. Укажите, где прикрепляется *musculus extensor carpi ulnaris*.**

А. *Os pisiforme*.

Б. *Os hamatum*.

В. *Os metacarpale V*.

Г. *Os triquetrum*.

**074. Укажите, где прикрепляется *musculus iliopectineus*.**

А. *Trochanter major femoris*.

Б. *Trochanter minor femoris*.

В. *Collum femoris*.

Г. *Linea aspera femoris*.

**075. Укажите, где прикрепляется musculus gJuteus minimus.**

- А. Trochanter major femoris.
- Б. Trochanter minor femoris.
- В. Collum femoris.
- Г. Linea aspera femoris.

**076. Укажите, где начинается musculus sartorius.**

- А. Trochanter major femoris.
- Б. Trochanter minor femoris.
- В. Spina iliaca anterior inferior.
- Г. Spina iliaca anterior superior.

**077. Какова функция musculus vastus lateralis?**

- А. Сгибает голень.
- Б. Разгибает голень.
- В. Сгибает бедро.
- Г. Поворачивает бедро кнаружи.

**078. Укажите, где прикрепляется musculus semimembranosus.**

- А. Condylus medialis tibiae.
- Б. Condylus lateralis tibiae.
- В. Epicondylus lateralis femoris.
- Г. Epicondylus medialis femoris.

**079. Укажите, где прикрепляется musculus adductor longus.**

- А. Epicondylus lateralis femoris.
- Б. Epicondylus medialis femoris.
- В. Linea aspera femoris.
- Г. Condylus medialis tibiae.

**080. Укажите, где прикрепляется musculus triceps surae.**

- А. Maleolus medialis.
- Б. Maleolus lateralis.
- В. Processus posterior tali.
- Г. Tuber calcanei.

**081. Укажите, где начинается musculus extensor digitorum brevis.**

- А. Calcaneus.
- Б. Os naviculare.
- В. Talus.
- Г. Tibia.

**082. Назовите, что образует переднюю стенку пахового канала.**

- A. Musculus transversus abdominis.
- Б. Fascia transversalis.
- В. Musculus obliquus externus abdominis.
- Г. Musculus obliquus internus abdominis.

**083. Назовите, что образует заднюю стенку пахового канала.**

**A. Musculus transversus abdominis.**

- Б. Fascia transversalis.
- В. Musculus obliquus externus abdominis.
- Г. Musculus obliquus internus abdominis.

**084. Укажите структуры, участвующие в образовании влагалища прямой мышцы живота.**

- A. Fascia iliaca.
- Б. Fascia transversalis.
- В. Апоневроз поперечной мышцы живота.
- Г. Апоневрозы наружной и внутренней косых мышц живота.

**085. Назовите, что образует переднюю стенку cavitas axillaris.**

- A. Musculus deltoideus.
- Б. Musculi pectorales major et minor.
- В. Musculus biceps brachii.
- Г. Musculus teretis minor et major.

**086. Назовите, что образует медиальную стенку cavitas axillaris.**

- A. Musculus teres major.
- Б. Musculus triceps brachii.
- В. Musculus pectoralis minor.
- Г. Musculus serratus anterior.

**087. Назовите, что образует нижнюю границу foramen trilaterum.**

- A. Musculus biceps brachii.
- Б. Musculus teres minor.
- В. Musculus teres major.
- Г. Musculus subscapularis.

**088. Назовите, что образует латеральную границу foramen quadrilaterum.**

- A. Collum chirurgicum humeri.
- Б. Caput longum musculi bicipitis brachii.
- В. Caput longum m. tricipitis brachii.
- Г. Musculus coracobrachialis.

**089. Назовите, что образует медиальную границу foramen quadrilaterum.**

- A. Collum chirurgicum humeri.
- Б. Caput longum musculi bicipitis brachii.
- В. Caput longum musculi tricipitis brachii.
- Г. Musculus coracobrachialis.



**090. Укажите анатомические структуры, являющиеся стенками канала лучевого нерва.**

- А. Плечевая кость.
- Б. Двуглавая мышца плеча.
- В. Трехглавая мышца плеча.
- Г. Плечевая мышца.

**091. Укажите, чем ограничена локтевая ямка.**

- А. Плечевая кость.
- Б. Плечевая мышца.
- В. Круглый пронатор.
- Г. Плечелучевая мышца.

**092. Назовите борозды предплечья.**

- А. Срединная.
- Б. Лучелоктевая.
- В. Локтевая.
- Г. Лучевая.

**093. Назовите, что является верхней границей *trigonum femorale*.**

- А. *Musculus iliopsoas*.
- Б. *Musculus sartorius*.
- В. *Musculus vastus medialis*.
- Г. *Ligamentum inguinale*.

**094. Назовите, что является медиальной границей *trigonum femorale*.**

- А. *Musculus adductor longus*.
- Б. *Musculus vastus medialis*.
- В. *Musculus rectus femoris*.
- Г. *Ligamentum inguinale*.

**095. Назовите, что является латеральной границей *trigonum femorale*.**

- А. *Musculus rectus femoris*.
- Б. *Musculus sartorius*.
- В. *Musculus vastus medialis*.
- Г. *Musculus vastus lateralis*.

**096. Назовите, что образует медиальную стенку *canalis adductorius*.**

- А. *Musculus adductor magnus*.
- Б. *Musculus adductor longus*.
- В. *Musculus adductor brevis*.
- Г. *Musculus vastus medialis*.

**097. Назовите, что образует латеральную стенку canalis adductorius.**

- A. Musculus adductor magnus.
- Б. Musculus adductor longus.
- В. Musculus adductor brevis.
- Г. Musculus vastus medialis.

**098. Назовите топографические пространства, расположенные под паховой связкой.**

- A. Annulus inguinalis superficialis.
- Б. Lacuna vasorum.
- В. Lacuna musculorum.
- Г. Canalis obturatorius.

**099. Укажите структуры, являющиеся стенками canalis femoralis.**

- A. Vena femoralis.
- Б. Arteria femoralis.
- В. Fascia pectinea.
- Г. Cornu superius margo falciformis.

**100. Укажите, чем ограничена fossa poplitea.**

- A. Musculus biceps femoris.
- Б. Musculus semimembranosus.
- В. Musculus gastrocnemius.
- С. Musculus soleus.

**101. Назовите каналы, расположенные на голени.**

- A. Canalis cruropopliteus.
- Б. Canalis musculoperoneus superior.
- В. Canalis adductorius.
- Г. Canalis musculoperoneus inferior.

**102. Назовите, что образует заднюю стенку canalis cruropopliteus.**

- A. Musculus soleus.
- Б. Musculus gastrocnemius.
- В. Musculus flexor digitorum longus.
- Г. Musculus tibialis posterior.

**103. Укажите, какая мышца участвует в сгибании позвоночного столба.**

- A. Musculus longissimus.
- Б. Musculus latissimus dorsi.
- В. Musculus obliquus abdominis externus.
- Г. Musculus pectoralis major.

**104. Укажите, какая мышца участвует в поднятии лопатки и ключицы.**

А. Musculus rhomboideus major.

Б. Musculus supraspinatus.

В. Musculus infraspinatus.

Г. Musculus teres major.

**105. Укажите, какая мышца участвует в опускании лопатки и ключицы.**

А. Musculus infraspinatus.

Б. Musculus subscapularis.

В. Musculus serratus posterior inferior.

Г. Musculus serratus anterior.

**106. Укажите, какая мышца участвует в отведении плеча.**

А. Musculus triceps brachii.

Б. Musculus deltoideus.

В. Musculus infraspinatus.

Г. Musculus latissimus dorsi.

**107. Укажите, какая мышца участвует в приведении плеча.**

А. Musculus deltoideus.

Б. Musculus supraspinatus.

В. Musculus infraspinatus.

Г. Musculus coracobrachialis.

**108. Укажите, какая мышца участвует в сгибании плеча.**

А. Musculus pectoralis major.

Б. Musculus infraspinatus.

В. Musculus subscapularis.

Г. Musculus teres major.

**109. Укажите, какая мышца участвует в разгибании плеча.**

А. Musculus suprascapularis.

Б. Musculus teres major.

В. Musculus deltoideus.

Г. Musculus pectoralis minor.

**110. Укажите, какая мышца участвует в сгибании предплечья.**

А. Musculus anconeus.

Б. Musculus supinator.

В. Musculus flexor digitorum profundus.

Г. Musculus brachialis.

- 111. Укажите, какая мышца участвует в супинации предплечья.**
- А. Musculus pronator teres.
  - Б. Musculus triceps brachii.
  - В. Musculus biceps brachii.
  - Г. Musculus brachialis.
- 112. Укажите, какая мышца участвует в приведении кисти.**
- А. Musculi flexor et extensor carpi ulnaris.
  - Б. Musculi flexor et extensor carpi radialis.
  - В. Musculus pronator teres.
  - Г. Musculus palmaris longus.
- 113. Укажите, какие мышцы участвуют в приведении пальцев кисти к среднему пальцу.**
- А. Musculi lumbricales.
  - Б. Musculi flexores digitorum profundus et superficialis.
  - В. Musculi interossei palmares.
  - Г. Musculi interossei dorsales.
- 114. Укажите, какие мышцы участвуют в отведении пальцев кисти от среднего пальца.**
- А. Musculi lumbricales.
  - Б. Musculi flexores digitorum profundus et superficialis.
  - В. Musculi interossei palmares.
  - Г. Musculi interossei dorsales.
- 115. Укажите, какая мышца участвует в сгибании бедра.**
- А. Musculus rectus femoris.
  - Б. Musculus vastus medialis.
  - В. Musculus vastus lateralis.
  - Г. Musculus vastus intermedius.
- 116. Укажите, какая мышца участвует в разгибании бедра.**
- А. Musculus gluteus minimus.
  - Б. Musculus gluteus maximus.
  - В. Musculus gluteus medius.
  - Г. Musculus pectineus.
- 117. Укажите, какая мышца участвует в приведении бедра.**
- А. Musculus gluteus medius.
  - Б. Musculus gluteus minimus.
  - В. Musculus gracilis.
  - Г. Musculus semitendinosus.

- 118. Укажите, какая мышца участвует в отведении бедра.**
- А. Musculus pectineus.
  - Б. Musculus gracilis.
  - В. Musculus gluteus maximus.
  - Г. Musculus gluteus medius.
- 119. Укажите, какая мышца участвует в сгибании бедра.**
- А. Musculus gluteus maximus.
  - Б. Musculus gluteus minimus
  - В. Musculus iliopsoas.
  - Г. Musculus sartorius.
- 120. Укажите, какая мышца участвует во вращении бедра кнаружи.**
- А. Musculus tensor fasciae latae.
  - Б. Musculus quadratus femoris.
  - В. Musculus gluteus maximus.
  - Г. Musculus pectineus.
- 121. Укажите, какая мышца участвует в сгибании голени.**
- А. Musculus biceps femoris.
  - Б. Musculus vastus medialis.
  - В. Musculus vastus lateralis.
  - Г. Musculus gracilis.
- 122. Укажите, какая мышца участвует во вращении голени внутрь.**
- А. Musculus rectus femoris.
  - Б. Musculus biceps femoris.
  - В. Musculus sartorius.
  - Г. Musculus adductor longus.
- 123. Укажите, какая мышца участвует во вращении голени кнаружи.**
- А. Musculus rectus femoris.
  - Б. Musculus biceps femoris.
  - В. Musculus sartorius.
  - Г. Musculus adductor longus.
- 124. Укажите, какая мышца участвует в приведении стопы.**
- А. Musculus triceps surae.
  - Б. Musculus peroneus longus.
  - В. Musculus plantaris longus.
  - Г. Musculus tibialis anterior.

**125. Укажите, какая мышца участвует в отведении стопы.**

- А. Musculus peroneus longus.
- Б. Musculus tibialis anterior.
- В. Musculus tibialis posterior.
- Г. Musculus triceps surae.

**126. Укажите, какая мышца участвует во вращении стопы внутрь.**

- А. Musculus peroneus longus.
- Б. Musculus tibialis anterior.
- В. Musculus tibialis posterior.
- Г. Musculus triceps surae.

**127. Укажите, какая мышца участвует во вращении стопы наружу.**

- А. Musculus peroneus longus.
- Б. Musculus extensor digitorum longus.
- В. Musculus extensor hallucis longus.
- Г. Musculus tibialis anterior.

## **ПЕРЕЧЕНЬ ПРАКТИЧЕСКИХ НАВЫКОВ И УМЕНИЙ**

**(уметь назвать по-латински и показать на анатомических препаратах или муляжах анатомические образования)**

1. Трехстороннее отверстие.
2. Четырехстороннее отверстие.
3. Треугольники передней стенки подкрыльцовой ямки.
4. Подкрыльцовую полость.
5. Дельтовидную мышцу.
6. Подлопаточную мышцу.
7. Подостную мышцу.
8. Большую круглую мышцу.
9. Переднюю зубчатую мышцу.
10. Большую грудную мышцу.
11. Малую грудную мышцу.
12. Клювовидно-плечевую мышцу.
13. Двуглавую мышцу плеча, длинную головку.
14. Двуглавую мышцу плеча, короткую головку.
15. Плечевую мышцу.
16. Трёхглавую мышцу плеча, длинную головку.
17. Трёхглавую мышцу плеча, медиальную головку.
18. Трёхглавую мышцу плеча, латеральную головку.
19. Плече-мышечный канал.
20. Круглый пронатор.
21. Лучевой сгибатель запястья.
22. Локтевой сгибатель запястья.
23. Поверхностный сгибатель пальцев.
24. Глубокий сгибатель пальцев.
25. Длинный сгибатель большого пальца.
26. Квадратный пронатор.

27. Плечелучевую мышцу.
28. Длинный лучевой разгибатель запястья.
29. Короткий лучевой разгибатель запястья.
30. Разгибатель пальцев.
31. Локтевой разгибатель запястья.
32. Супинатор.
33. Длинную мышцу, отводящую большой палец кисти.
34. Короткий разгибатель большого пальца кисти.
35. Длинный разгибатель большого пальца кисти.
36. Червеобразные мышцы.
37. Короткую мышцу, отводящую большой палец кисти.
38. Мышцу, приводящую большой палец кисти.
39. Локтевую борозду.
40. Лучевую борозду.
41. Срединную борозду.
42. Запястный канал.
43. Подвздошно-поясничную мышцу.
44. Большую ягодичную мышцу.
45. Среднюю ягодичную мышцу.
46. Напрягатель широкой фасции.
47. Грушевидную мышцу.
48. Квадратную мышцу бедра.
49. Прямую мышцу бедра.
50. Латеральную широкую мышцу.
51. Медиальную широкую мышцу.
52. Промежуточную широкую мышцу.
53. Портняжную мышцу.
54. Полусухожильную мышцу.
55. Полуперепончатую мышцу.



56. Двуглавую мышцу бедра.
57. Гребенчатую мышцу.
58. Длинную приводящую мышцу.
59. Большую приводящую мышцу.
60. Тонкую мышцу.
61. Переднюю большеберцовую мышцу.
62. Длинный разгибатель пальцев.
63. Длинную малоберцовую мышцу.
64. Икроножную мышцу.
65. Камбаловидную мышцу.
66. Длинный сгибатель пальцев.
67. Заднюю большеберцовую мышцу.
68. Длинный сгибатель большого пальца стопы.
69. Голено-подколенный канал.
70. Мышечную лакуну.
71. Сосудистую лакуну.
72. Верхний мышечно-малоберцовый канал.
73. Подгрушевидное отверстие.
76. Приводящий канал.
77. Круговую мышцу глаза.
78. Большую скуловую мышцу.
79. Мышцу, опускающую угол рта.
80. Мышцу опускающую нижнюю губу.
81. Круговую мышцу рта.
82. Щечную мышцу.
83. Височную мышцу.
84. Жевательную мышцу.
85. Грудино-ключично-сосцевидную мышцу.
86. Челюстно-подъязычную мышцу.

87. Двубрюшную мышцу.
88. Круговую мышцу глаза.
89. Большую скуловую мышцу.
90. Мышцу, опускающую угол рта.
91. Мышцу, опускающую нижнюю губу.
92. Круговую мышцу рта.
93. Щечную мышцу.
94. Височную мышцу.
95. Жевательную мышцу.
96. Грудино-ключично-сосцевидную мышцу.
97. Челюстно-подъязычную мышцу.
98. Двубрюшную мышцу.
99. Грудино-подъязычную мышцу.
100. Переднюю лестничную мышцу.
101. Прямую мышцу живота.

## ОТВЕТЫ НА ТЕСТЫ

001	<b>АБВГ</b>	031	<b>БВ</b>	061	<b>А</b>
002	<b>АБВГ</b>	032	<b>БВГ</b>	062	<b>В</b>
003	<b>Б</b>	033	<b>АБГ</b>	063	<b>А</b>
004	<b>АБВ</b>	034	<b>Г</b>	064	<b>В</b>
005	<b>Г</b>	035	<b>АВ</b>	065	<b>Б</b>
006	<b>АБВ</b>	036	<b>АВ</b>	066	<b>А</b>
007	<b>АБВГ</b>	037	<b>БВГ</b>	067	<b>А</b>
008	<b>АБВГ</b>	038	<b>АБГ</b>	068	<b>Б</b>
009	<b>АБГ</b>	039	<b>БВГ</b>	069	<b>Г</b>
010	<b>БГ</b>	040	<b>Б</b>	070	<b>Г</b>
011	<b>АБГ</b>	041	<b>АБВ</b>	071	<b>Б</b>
012	<b>АВГ</b>	042	<b>БГ</b>	072	<b>А</b>
013	<b>АБГ</b>	043	<b>АБВГ</b>	073	<b>В</b>
014	<b>АВ</b>	044	<b>АВГ</b>	074	<b>Б</b>
015	<b>АБВ</b>	045	<b>АБВГ</b>	075	<b>А</b>
016	<b>АВ</b>	046	<b>БВ</b>	076	<b>Г</b>
017	<b>БГ</b>	047	<b>АВГ</b>	077	<b>Б</b>
018	<b>В</b>	048	<b>АВГ</b>	078	<b>А</b>
019	<b>В</b>	049	<b>АВГ</b>	079	<b>В</b>
020	<b>Б</b>	050	<b>БВГ</b>	080	<b>Г</b>
021	<b>БВ</b>	051	<b>АВГ</b>	081	<b>А</b>
022	<b>Г</b>	052	<b>БВ</b>	082	<b>В</b>
023	<b>АБВ</b>	053	<b>БВ</b>	083	<b>Б</b>
024	<b>В</b>	054	<b>В</b>	084	<b>БВГ</b>
025	<b>АБВГ</b>	055	<b>АБВ</b>	085	<b>Б</b>
026	<b>БВ</b>	056	<b>АБГ</b>	086	<b>Г</b>
027	<b>АВ</b>	057	<b>БВГ</b>	087	<b>В</b>
028	<b>АБВ</b>	058	<b>БГ</b>	088	<b>А</b>
029	<b>ВГ</b>	059	<b>АБВГ</b>	089	<b>Б</b>
030	<b>АБВ</b>	060	<b>Б</b>	090	<b>АВ</b>
091	<b>БВГ</b>	103	<b>В</b>	115	<b>А</b>

092	<b>АВГ</b>	104	<b>А</b>	116	<b>Б</b>
093	<b>Г</b>	105	<b>Г</b>	117	<b>В</b>
094	<b>А</b>	106	<b>В</b>	118	<b>Г</b>
095	<b>Б</b>	107	<b>ВГ</b>	119	<b>Б</b>
096	<b>А</b>	108	<b>А</b>	120	<b>БВ</b>
097	<b>Г</b>	109	<b>БВ</b>	121	<b>А</b>
098	<b>БВ</b>	110	<b>Г</b>	122	<b>В</b>
099	<b>АВГ</b>	111	<b>В</b>	123	<b>Б</b>
100	<b>АБВ</b>	112	<b>А</b>	124	<b>Г</b>
101	<b>АБГ</b>	113	<b>В</b>	125	<b>А</b>
102	<b>А</b>	114	<b>Г</b>	126	<b>А</b>
				127	<b>Г</b>

## СОДЕРЖАНИЕ

Основные термины к теме.....	3
Введение.....	4
Мышцы головы.....	5
Фасции головы .....	10
Мышцы шеи.....	11
Области шеи.....	14
Фасции шеи .....	16
Клетчаточные пространства шеи .....	18
Мышцы туловища. Мышцы спины.....	19
Топография и фасции спины.....	22
Мышцы груди .....	22
Фасции груди.....	24
Мышцы живота.....	24
Фасции живота .....	26
Области груди и живота.....	27
Диафрагма.....	28
Мышцы верхней конечности.....	29
Фасции и влагалища сухожилий верхней конечности.....	36
Топография верхней конечности.....	38
Мышцы нижней конечности.....	41
Фасции нижней конечности .....	48
Топография нижней конечности.....	49
Тесты для контроля знаний.....	52
Перечень практических навыков и умений.....	71
Ответы на тесты.....	75

Учебное издание

В.Н. Николенко, В.С. Сперанский, Т.М. Загоровская,  
А.А. Зайченко, Е.А. Анисимова, О.Ю. Алешкина,  
Л.В.Музурова, Е.В.Бондарева

# **МИОЛОГИЯ**

Учебное пособие

Редактор Л.А. Алехнович

Подписано в печать 17.12.04. Объем 4,5 печ. л.  
Тираж 500 Заказ \_\_\_\_\_

410012, г. Саратов, ул. Б. Казачья, 112, СГМУ.  
. Типография ООО издательство «Лотос»  
410600, г. Саратов, ул. Немецкая, 26.